МИНИСТЕРСТВО СЕЛЬСКОГО ХОЗЯЙСТВА РФ

ISSN 2413-4201

НАУЧНО-ПРАКТИЧЕСКИЙ
ЖУРНАЛ

УЧЕНЫЕ ЗАПИСКИ

КАЗАНСКОЙ ГОСУДАРСТВЕННОЙ АКАДЕМИИ ВЕТЕРИНАРНОЙ МЕДИЦИНЫ ИМЕНИ Н.Э. БАУМАНА

Издаются с 1883 г
ТОМ 248 (IV)

Казань 2021

MINISTRY OF AGRICULTURE OF THE RUSSIAN FEDERATION

ISSN 2413-4201

JOURNAL OF RESEARCH AND PRACTICE

SCIENTIFIC NOTES

KAZAN BAUMAN STATE ACADEMY OF VETERINARY MEDICINE

Published since 1883

VOLUME 248 (IV)

Kazan 2021

ISSN 2413-4201

Учредитель и издатель:
ФГБОУ ВО «Казанская государственная академия ветеринарной медицины имени Н.Э. Баумана» (ФГБОУ ВО Казанская ГАВМ)
Печатается по решению редакционной коллегии Казанской государственной академии ветеринарной медицины им. Н.Э. Баумана от 1 декабря 2021 г

Founder and editor:
FSBEI HE «Kazan Bauman State Academy of Veterinary Medicine» (FSBEI HE KSAVM)

Published by the decision of the editorial board of the Kazan Bauman State Academy of Veterinary Medcine, dated December 1, 2021.

Редакционная коллегия:
Гл. редактор **Р.Х. Равилов** – д.в.н., проф. Казанская ГАВМ
Зам. гл. ред. **А.Х. Волков** – д.в.н., проф. Казанская ГАВМ
Ф.И. Василевич – д.в.н., проф. МГАВМиБ, академик РАН
А.А. Стекольников – д.в.н., проф. СПбГУВМ, академик РАН
А.А. Ряднов – д.б.н.. проф. Волгоградский ГАУ
Н.А. Балакирев – д.с/х.н., проф. МГАВМиБ, академик РАН
В.Г. Семенов –д.б.н., проф. Чувашская ГСХА
А.Г. Кощаев – д.б.н., проф. Кубанский ГАУ, член-корреспондент РАН
Н.М. Василевский – д.в.н., проф. ФЦТРБ-ВНИВИ
А.В. Ткачев – д.с/х.н, проф. Белогородского ГАУ
И.Г. Мустафин – д.м.н., проф. Казанский ГМУ
Л.В. Медведева – д.в.н., доцент Алтайский ГАУ
К.Ж. Кушалиев – д.в.н, профессор НАО «ЗКАТУ имени Жангир хана»

Editorial board:
Editor in Chief R. Kh. Ravilov – Prof., Kazan SAVM
Deputy chief ed. A. Kh. Volkov- Prof., Kazan SAVM
F.I. Vasilevich – Prof., Moscow SAVMB, Academician of the RAS
A.A. Stekolnikov – Prof., St. Petersburg GUVM, Academician of the RAS
A.A. Ryadnov – Prof., Volgograd SAU
N.A.Balakirev – Prof., Moscow SAVM, Academician of the RAS
V.G. Semenov – Prof., Chuvash GSHA
A.G. Koschayev – Prof., Kuban SAU, corresponding member of the RAS
N.M. Vasilevsky – Prof., FCTRB-VNIVI
A.V. Tkachev – Prof. Belgorod SAU
I.G. Mustafin – Prof., Kazan MGU
L.V. Medvedeva – Docent, Altai GAU
K.Z. Kushaliev – Prof., NJSC «WKATU named after Zhangir Khan»

Редакционно-экспертный совет:
А.М. Ежкова – пред., д.б.н., проф. Казанская ГАВМ
Т.М. Ахметов – д.б.н., проф. Казанская ГАВМ
А.М. Алимов – д.в.н., проф. Казанская ГАВМ
Р.А. Асрутдинова – д.в.н., проф. Казанская ГАВМ
Ф.К. Ахметзянова - д.б.н., доцент Казанская ГАВМ
А.Х. Волков – д.в.н., проф. Казанская ГАВМ
А.К. Галиуллин – д.в.н., проф. Казанская ГАВМ
М.А. Ефимова – д.б.н., проф. Казанская ГАВМ
М.Г. Зухрабов – д.в.н., проф. Казанская ГАВМ
М.Х. Лутфуллин – д.в.н., проф. Казанская ГАВМ
Ф.А. Медетханов – д.б.н., доцент Казанская ГАВМ
О.Т. Муллакаев – д.в.н., проф. Казанская ГАВМ
И.Н. Никитин – д.в.н., проф. Казанская ГАВМ
Д.Н. Мингалеев – д.в.н., доцент Казанская ГАВМ
В.Г. Софронов – д.в.н., проф. Казанская ГАВМ
Р.Н. Файзрахманов – д.б.н., доцент Казанская ГАВМ
Р.А. Хаертдинов – д.б.н., проф. Казанская ГАВМ
Ф.В. Шакирова – д.в.н., проф. Казанская ГАВМ
Г.Р. Юсупова – д.б.н., проф. Казанская ГАВМ
О.А. Якимов – д.б.н., проф. Казанская ГАВМ

Editorial expert board:
A.M. Ezhkova – Prof., Kazan SAVM
T.M. Akhmetov – Prof., Kazan SAVM
A.M. Alimov – Prof., Kazan SAVM
R.A. Asrutdinova – Prof., Kazan SAVM
F.K. Akhmetzyanova – Docent, Kazan SAVM
A.KH. Volkov – Prof., Kazan SAVM
A.K. Galiullin – Prof., Kazan SAVM
M.A. Efimova – Prof., Kazan SAVM
M.G. Zukhrabov – Prof., Kazan SAVM
M.Kh. Lutfullin – Prof., Kazan SAVM
F.A. Medethanov – Docent, Kazan SAVM
O.T. Mullakayev, Prof., Kazan SAVM
I.N. Nikitin – Prof., Kazan SAVM
D.N. Mingaleev – Docent, Kazan SAVM
V.G. Sofronov – Prof., Kazan SAVM
R.N. Fayzrakhmanov – Docent, Kazan SAVM
R.A. Haertdinov – Prof., Kazan SAVM
F.V. Shakirova – Prof., Kazan SAVM
G.R. Yusupova - Prof., Kazan SAVM
O.A. Yakimov – Prof., Kazan SAVM

Редактор журнала – к.б.н., доцент Л.А. Рахматов

Journal editor – Docent, L.A. Rakhmatov

Зарегистрирован в Федеральной службе по надзору в сфере связи, информационных технологий и массовой коммуникаций. (Роскомнадзор). Свидетельство ПИ № ФС 77-65064 от 10.03.2016.

Адрес редакции и учредителя: 420029, г. Казань, Сибирский тракт, 35, Тел. (843) 273-97-65, E-mail: uch.zap1883@mail.ru

Editorial office and founder's address : 420029, Kazan, Sibirsky Tract, 35, Tel: (843) 273-97-65, E-mail: uch.zap1883@mail.ru

Выход в свет 1.12.2021 Свободная цена

Казанская государственная академия ветеринарной медицины,
2021 Kazan State Academy of Veterinary Medicine, 2021

ПОСВЯЩАЕТСЯ 75-ЛЕТИЮ АКАДЕМИКА НИКОЛАЯ АЛЕКСАНДРОВИЧА БАЛАКИРЕВА

1 января 2022 г. отмечает своё 75-летие действительный член (академик) Российской академии наук, известный учёный в области звероводства и кролиководства, доктор сельскохозяйственных наук, профессор, заведующий кафедрой частной зоотехнии ФГБОУ ВО «Московская государственная академия ветеринарной медицины и биотехнологий имени К.И. Скрябина», Заслуженный деятель науки Российской Федерации, почетный работник высшего профессионального образования науки Российской Федерации, почетный работник АПК Российской Федерации, почётный профессор Казанской и Санкт-Петербургской ветеринарных академий, Орловского государственного аграрного университета – Балакирев Николай Александрович.

Николай Александрович родился в деревне Красные Горки Куйбышевского района ТАССР (ныне Республика Татарстан) в семье крестьян. После окончания школы, затем Казанского ТУ № 2 и службы в рядах Советской армии вся его последующая жизнь связана с агропромышленным сектором страны. В 1970 г. он поступает на зоотехнический факультет Казанского ордена Ленина ветеринарного института им. Н.Э. Баумана, с отличием заканчивает его в 1975 г., поступает в аспирантуру НИИ пушного звероводства и кролиководства им. В.А. Афанасьева и одновременно работает ассистентом на кафедре животноводства Казанского ветеринарного института.

В 1978 г. Н.А. Балакирев защищает кандидатскую диссертацию и продолжает работать в приоритетном для него направлении – кормлении пушных зверей. В 1984 г. получает звание доцента, создаёт межкафедральную лабораторию и организует комплексное проведение научно-исследовательской работы в области клеточного пушного звероводства и, в первую очередь, разработку и апробацию новых для звероводства биологически активных добавок на базе зверохозяйств Татарстана.

В 1988 г. Н.А. Балакирева назначают заместителем директора по научно-исследовательской работе Всероссийского НИИ пушного звероводства и кролиководства (пос. Родники, Московская обл.). Он становится научным лидером ведущего института отрасли, возглавляя одно из самых важных направлений в технологии продукции – кормлении пушных зверей и кроликов.

В 1992 г. Николай Александрович успешно защищает докторскую диссертацию на тему: «Биологически активные вещества в технологии кормления норок». Создание системы кормления пушных зверей с широким применением биологически активных веществ, кормовых добавок и нетрадиционных кормов становится одним из его научных приоритетов.

В 1995 г. Н.А. Балакирев утверждён в учёном звании профессора и в этом же году его назначают директором НИИПЗК им. В.А. Афанасьева, который он возглавлял 11 лет. В течение всего этого времени он вёл большую организаторскую и исследовательскую работу и, несмотря на тяжёлое в те годы для российской науки время, сумел сохранить научный потенциал института. При НИИПЗК создаются диагностический центр и Центр информационного обеспечения отрасли, реорганизована и становится настоящей базой исследований экспериментальная ферма, на которой был создан коллекционарий пушных зверей. Активизируется деятельность аспирантуры, открывается подготовка по специальности

«Биотехнология», создаётся диссертационный совет по защите докторских диссертаций.

С целью подготовки высококвалифицированных кадров по звероводству и кролиководству в 2003 г. Н.А. Балакирев организовал кафедру звероводства и кролиководства в Московской ветеринарной академии, которую возглавил по совместительству.

В 2005 г. он становится действительным членом (академиком) Российской академии сельскохозяйственных наук.

С 2007 г. по приглашению ректора Н.А. Балакирев переходит на работу в Московскую государственную академию ветеринарной медицины и биотехнологии имени К.И. Скрябина, где до 2017 года будет работать проректором по научной работе, одновременно заведуя воссозданной им кафедрой (сейчас кафедра частной зоотехнии), активно продолжая научную и преподавательскую деятельность.

Академик Н.А. Балакирев основал и возглавил научную школу по разработке теоретических основ и практических приемов использования нетрадиционных кормов и БАВ в рационах пушных зверей и кроликов. Под руководством Н.А. Балакирева защищено 23 кандидатских и 12 докторских диссертаций. Его труды (более 500, в том числе авторское свидетельство, патенты, монографии, книги, учебники, учебные пособия, практикумы, справочники и др.) известны не только в нашей стране, но и за рубежом. Многие материалы научных исследований были представлены на ВДНХ (ВВЦ) (г. Москва), международных конгрессах, выставках, семинарах в Германии, Голландии, Бельгии, Польши, Чехии, Греции, Китае и других странах.

За значительный вклад в развитие науки, образования и сельскохозяйственного производства награжден медалью «В память 850 – летия Москвы» (1999 г.), «В память 1000–летия Казани» (2005 г.), «Золотой медалью Министерства сельского хозяйства РФ (2007 г.) и за доблестный труд «Правительства Москвы» (2007 г.), Золотой медалью имени М.Ф. Иванова (2016 г.), золотыми и серебряными медалями ВВЦ (ВДНХ), Почетными грамотами Россельхозакадемии (2006, 2011 гг.), Совета Федерации РФ (2006, 2014 гг.), Минобрнауки РФ (2010 г.), РАН (2016 г.), ВАК РФ (2016 г.), Ассоциацией агрообразования (2019 г.)

В 2020 г. Н.А. Балакирев в составе коллектива стал лауреатом премии Правительства Российской Федерации в области науки и техники.

Н.А. Балакирев удостоен почетного звания Заслуженный деятель науки Российской Федерации (2003 г.); он почетный работник высшего профессионального образования науки Российской Федерации (2011 г.), почетный работник АПК Российской Федерации (2015 г.).

Уважаемый Николай Александрович, сердечно поздравляем Вас с юбилеем! Желаем крепкого здоровья, творческих успехов и новых достижений в научной и преподавательской деятельности.

Материал подготовлен учениками академика Н.А. Балакирева профессором, доктором сельскохозяйственных наук Р.И. Михайловой и профессором, доктором сельскохозяйственных наук М.К. Гайнуллиной.

DOI 10.31588/2413-4201-1883-248-4-196-203 УДК 636.09

ОЦЕНКА ЭФФЕКТИВНОСТИ ПРИМЕНЕНИЯ СЕКРЕТОМА МЕЗЕНХИМАЛЬНЫХ СТВОЛОВЫХ КЛЕТОК В ПОСЛЕОПЕРАЦИОННОЙ ТЕРАПИИ КОРНЕАЛЬНОГО СЕКВЕСТРА. СИСТЕМАТИЗАЦИЯ КЛИНИЧЕСКОГО ОПЫТА

Сароян С.В. – к.вет.н., доцент каф. ветеринарной хирургии, вет. врач-офтальмолог, микрохирург, **Комаров С.В.** – кан.вет.н., доцент каф. ветеринарной хирургии, вет. врач-офтальмолог, микрохирург

ФГБОУ ВО «Московская государственная академия ветеринарной медицины и биотехнологии – МВА имени К.И. Скрябина»

Ключевые слова: корнеальный секвестр, регенеративная медицина, кератопластика, кератотомия

Keywords: corneal sequestrum, regenerative medicine, keratoplasty, keratotomy

Лечение корнеального секвестра остается актуальной проблемой в современной ветеринарной офтальмологии. Корнеальный секвестр наряду с травмами глаза занимает одно из ведущих мест среди заболеваний органов зрения у семейства кошачьих, приводящих к слепоте и потере глаза как органа.

Эффективное лечение возможно лишь при условии успешно проведенной микрохирургической операции и правильно подобранной послеоперационной терапии с учетом закономерностей развития этой патологии. Основные критерии результативности лечения: сохранение зрительной функции, прозрачности роговицы и ее кривизны. Достижение этих параметров во многом зависит от терапии в послеоперационный период. Сейчас ветеринарные офтальмологи широко используют такие препараты, как антибиотики, НПВС и СПВС, кератопротекторы и цитостатики [3, 4, 7]. Смысл применения данных групп лекарств сводится к профилактике раневой инфекции, ликвидации воспалительной реакции, минимизации неоваскуляризации и образования соединительной ткани, а также к созданию условий для заживления по первичному натяжению [10]. Недостатком такой терапии является, во-первых, необходимость назначения большого количества препаратов, что усложняет послеоперационное лечение как для животного, так и для его владельца. Во-вторых, применение СПВС и цитостатиков создаёт определенный риск развития септического воспаления и плохой регенерации тканей после операции. В этой связи, для улучшения течения постоперационного процесса, мы приняли решение использовать регенеративную терапию и выбрали ветеринарный препарат Репарин-Хелпер®, в состав которого входят цитокины, стимулирующие хемотаксис клеток-участников репарации, провоспалительные и противовоспалительные медиаторы, регуляторы ангиогенеза и активаторы репарации воспаления (включая цитокины TGF-β, VEGF, MCP-1, GRO/KC, IL-6, IL-10, IP-10 и IFN-γ) [14].

Корнеальный секвестр – полиэтиологичное заболевание, происхождение которого до конца не изучено [1]. Основополагающим фактором считается воздействие на центральную область роговицы нейропаралитических или нейротрофических патологических факторов на фоне недостаточного её увлажнения [8]. Среди причин также выделяют вирус герпеса кошек. В большинстве случаев секвестр возникает в центральной зоне роговицы, но может локализоваться и на периферии, особенно часто на фоне энтропиона (медиального или латерального) [10]. Важным фактором в появлении секвестра следует считать именно первичное появление эрозии роговицы с оголением стромы. Только

после этого происходит появление корнеального секвестра. Стоит отметить и тот факт, что скорость возникновения секвестрации роговицы разная – от суток до нескольких месяцев. Созревание корнеального секвестра от стадии еле видного коричневого налёта до черного пятна тоже разное – от нескольких дней до нескольких месяцев [12]. Заболевание может быть односторонним или двусторонним и носит рецидивирующий характер [5]. Клиническая картина офтальмопатии проявляется слезотечением, фотофобией, блефароспазмом. По мере развития заболевания может появляться гнойный экссудат; вокруг секвестра, как правило, развивается перифокальный отек и неоваскуляризация [9]. Но как показывает практика, симптоматика заболевания очень полиморфна, и главным признаком патологии всё-таки является наличие самого секвестра, остальные признаки крайне вариативны. Различаются секвестры и по глубине – незрелые секвестры, как правило, поверхностные, но по мере его созревания поражаются более глубокие слои роговицы, вплоть до десцеметовой оболочки [2]. Лечение корнеального секвестра только хирургическое: поверхностная кератэктомия или глубокая, послойная кератопластика и даже сквозная [12]. Вид хирургии роговицы зависит от глубины залегания секвестральной ткани.

Исходя из выше изложенного, нами была поставлена следующая цель – систематизировать и описать клинический опыт лечения корнеального секвестра с применением регенеративного препарата Репарин-Хелпер®, а также оценить его эффективность в данной патологии.

Материал и методы исследований. Материалом для исследования послужили 24 кошки различных пород с диагнозом корнеальный секвестр. Возраст животных был от 3-х до 13-и лет. У всех животных был поражён один глаз. Исследования проводили на базе кафедры биологии и патологии мелких домашних, лабораторных и экзотических животных ФГБОУ ВО «МГВАМиБ – МВА имени К.И. Скрябина» и центра неотложной ветеринарной офтальмологии и микрохирургии глаза.

Для диагностики язвы роговицы применяли следующие методы исследования: сбор анамнеза, общий офтальмический осмотр, щелевая биомикроскопия, флюоресцеиновый тест.

В таблице 1 представлен породный состав кошек, которым был поставлен диагноз корнеальный секвестр. Наибольшее количество пациентов пришлось на кошек британской породы (41,7 % случаев), затем персидские и шотландские вислоухие (по 20,8 % случаев), что объясняется морфофункциональными особенностями глазного яблока, характерными для кошек брахицефальных пород.

Таблица 1 – Породный состав животных с диагнозом корнеальный секвестр

Породы	Абс. (голов)	Относ. (%)
Британская	10	41,7
Персидская	5	20,8
Шотландская вислоухая	5	20,8
Шиншилла	1	4,2
Мейн-кун	1	4,2
Абиссинская	1	4,2
Метис	1	4,2

Клиническая картина корнеального секвестра была достаточно вариабельна и во многом зависела от глубины залегания тела секвестра, а также качества воспалительной реакции вокруг него. Диагностические признаки в зависимости от степени поражения представлены в таблице 2. Фотографии случаев с различной

глубиной залегания представлены на рисунках ниже. Поверхностный корнеальный секвестр у шотландской вислоухой кошки представлен на рисунке 1 (А). Глубокая форма корнеального секвестра у шотландской вислоухой кошки представлена на рисунке 2 (А, Г). Глубокая форма корнеального секвестра с частичным отторжением у метиса представлена на рисунке 3 (А, Г, Ё, И).

Таблица 2 – Стадии и клиническая картина корнеального секвестра кошек

Клиническая картина	Поверхностный секвестр (12 кошек)		Глубокий секвестр (6 кошек)		Глубокий, в стадии частичного отторжения (6 кошек)	
	абс. голов	относ. %	абс. голов	относ. %	абс. голов	относ. %
Блефароспазм, фотофобия	10	83,3	3	50	6	100
Патологическая эпифора	9	75	3	50	1	16,7
Гнойный экссудат	3	25	3	50	5	83,3
Перифокальный отек роговицы	7	58,3	3	50	6	100
Неоваскуляризация	6	50	2	33,3	6	100
Кератомаляция	0	0	1	16,6	2	33,3

Результат исследований. Оперативное лечение корнеального секвестра проводилось под общей анестезией с использованием внутривенного ведения пропофола (6 мл/кг) в качестве индукции, а затем поддержание анестезии с использованием изофлурана и кислорода. Далее проводилась подготовка операционного поля по общепринятым методикам, выведение и фиксация глазного яблока, местное обезболивание путем инстилляции глазных капель, содержащих проксиметакаина гидрохлорид. Операция проводилась под операционным микроскопом, увеличение – 10х. У животных с поверхностной формой (12 кошек) проводили суперфециальную кератотомию, у пациентов с глубокими формами (12 животных) – глубокую послойную кератопластику с пересадкой донорского материала (лиофилизированная роговица или аутологичная) или биоматериала (аллоплант).

При этом стоит отметить, что цвет секвестра и его променированность над роговицей с сопутствующей клинической картиной в виде отёка, неоваскуляризации, гнойных инфильтратов и т.п. не всегда говорит о глубине корнеального секвестра. К сожалению, в ряде случаев понять о степени его проникновении в строму можно только в процессе операции, когда происходит послойная пластика роговицы.

В послеоперационный период назначали антибиотик в форме глазных капель из группы фторхинолонов 4 поколения, по 1 капле 4 раза в день, и регенеративный препарат в форме глазных капель Репарин-Хелпер® по 1 капле 4 раза в день. Интервал между препаратами 15 минут, длительность терапии 30 дней.

Мы решили отказаться от использования классических кератопротекторов и НПВС в пользу регенеративного препарата Репарин-Хелпер® (секретом мезенхимальных стволовых клеток) по следующим соображениям. Классические кератопротекторы не обладают противовоспалительным действием, механизмы заживления происходят без стимуляции всего каскада репаративных и регенеративных функций в целом, что особенно важно при лечении ткани, находящейся в иммуносупрессивном состоянии и неспособной к самостоятельной регенерации. Научные исследования регенеративных препаратов на основе секретома мезенхимальных стволовых клеток продемонстрировали их эффективность для регенерации тканей глаза [11, 13].

Послеоперационный осмотр

проводился на 7-ой, 30-й и 60-й дни. Так как роговица была покрыта третьим веком, то на 7-ой день оценка состояния пациента проводилась по косвенным признакам. В частности, оценивалось общее состояние животного (аппетит, жажда, подвижность), а также пальпаторно область глазного яблока (болезненность, повышение местной температуры, тонус глазного яблока и его размеры). При визуальном осмотре оценивали наличие и характер экссудата, степень гиперемированности конъюнктивы век, целостность швов, удерживающих третье веко, наличие истечения внутриглазной жидкости.

В итоге, при осмотре всех прооперированных животных на 7-ой день мы не обнаружили каких-либо патологических изменений со стороны органа зрения и поведения животного.

На 30-ый день после операции были сняты швы с третьего века, то есть, открыт глаз и под местной анестезией удалены швы с роговицы у тех животных, которым проводилась пересадка роговицы. У всех прооперированных животных, мы отметили хорошую приживляемость донорского материала. Флюоресцеиновый тест показал отрицательный результат. При биомикроскопии роговицы и переднего отрезка глазного яблока у всех животных наблюдали в разной степени выраженности перифокальный отек, фиброз различной степени, неоваскуляризацию, что является вариантом нормы. При этом в передней камере глазного яблока какие-либо патологические изменения отсутствовали. Зрение во всех клинических случаях сохранено. То есть можно сказать, что регенеративный процесс в тканях роговицы прошёл успешно, и дальнейшая задача сводилась к терапии, направленной на ингибирование коллагеназа. Для этой цели всем животным после снятия швов назначалась глазная мазь на основе циклоспорина А, 2 раза в день, длительность терапии 30 дней, с целью минимизации рубцовых изменений и окончательного устранения воспалительных явлений на роговице.

При анализе результатов лечения на 60-й день было отмечено (Таблица 3), что исход заболевания у большинства животных из 3 групп – это нубекула, то есть практически полностью прозрачная роговица. На рисунках 1-3 показаны фотографии, отражающие динамику и результаты лечения. Описание динамики заживления предоставлено для каждого рисунка

Таблица 3 – Анализ результатов лецения на 60-й день

Вид секвестра	Вид операции	Степень рубцевания					
		нубекула		макула		лейкома	
		30-й день	60-й день	30-й день	60-й день	30-й день	60-й день
Поверх-ый секвестр (12 кошек)	Поверхностная кератотомия	5 41,%	10 83,3%	6 50%	2 16,7%	1 8,3%	–
Глубокий секвестр (6 кошек)	Глубокая послойная керато-пластика с пересадкой роговицы	2 33,%	4 66,7%	2 33,3%	1 16,7%	2 33,3%	1 16,7%
Глубокий,в стадии част. оттор-жения (6 кошек)	Глубокая послойная керато-пластика с пересадкой роговицы	–	5 83,3%	3 50%	1 16,7%	3 50%	–

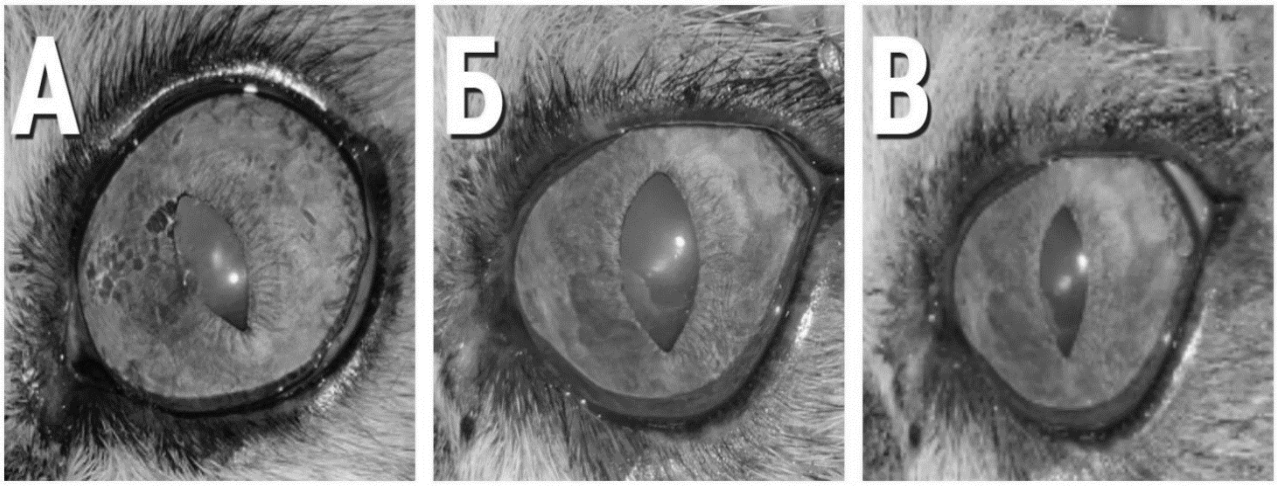

Рисунок 1 – Результаты лечения поверхностной формы корнеального секвестра: (А) показывает поверхностную форму корнеального секвестра у британской кошки, возраст 13 лет. На 30-й день после операции – незначительный фиброз роговицы в зоне хирургического вмешательства (Б). На 60-ый день после операции – нубекула (В).

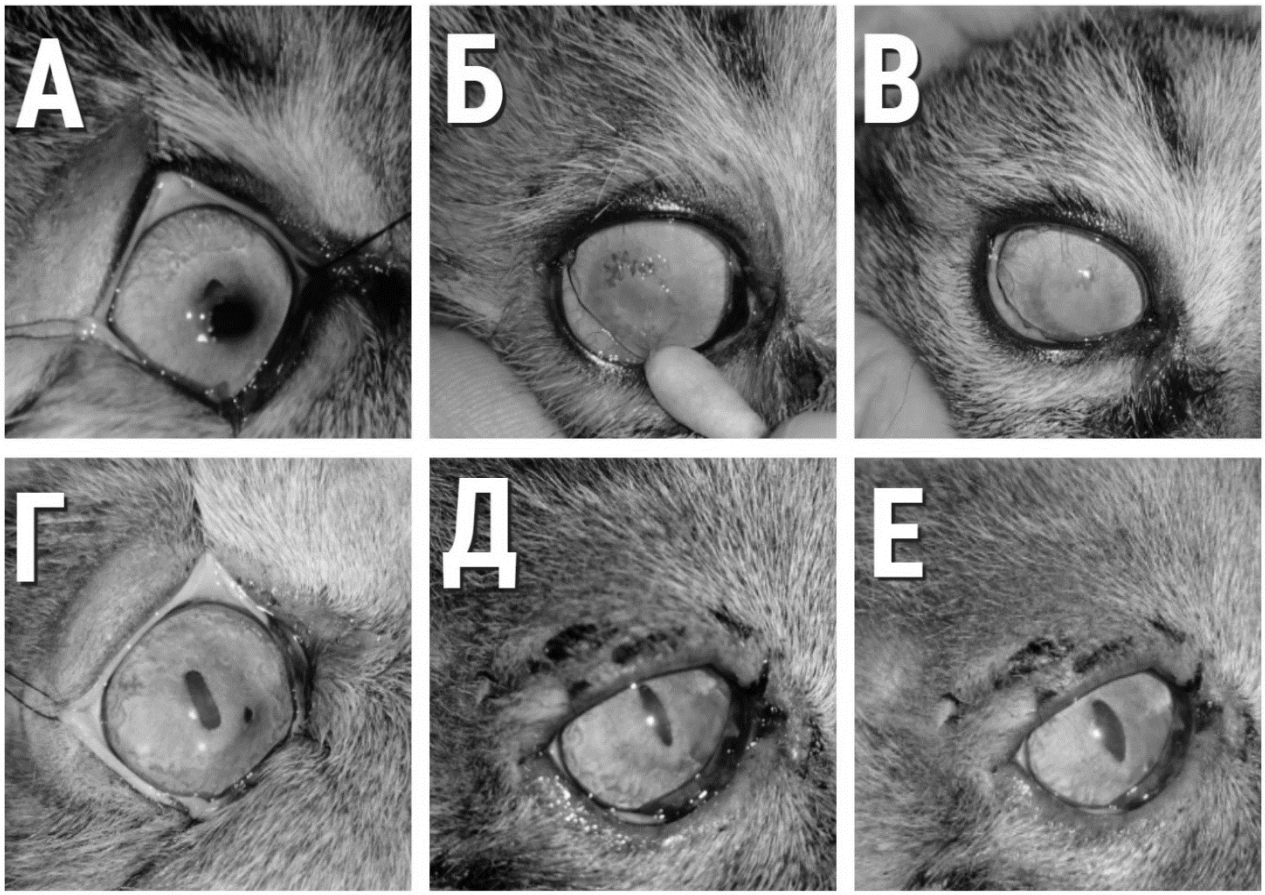

Рисунок 2 – Результаты лечения глубокой формы корнеального секвестра. (А) показывает первый пример глубокой формы корнеального секвестра у шотландской вислоухой кошки, возраст 6 лет. На 30-й день после операции – лейкома, отек роговицы в зоне хирургического вмешательства, неоваскуляризация (Б). На 60-ый день после операции – лейкома (В). (Г) показывает второй пример глубокой формы корнеального секвестра у британской кошки, возраст 10 лет. На 30-й день после операции – незначительный фиброз и отёк роговицы в зоне хирургического вмешательства (Д). На 60-ый день после операции – нубекула (Е).

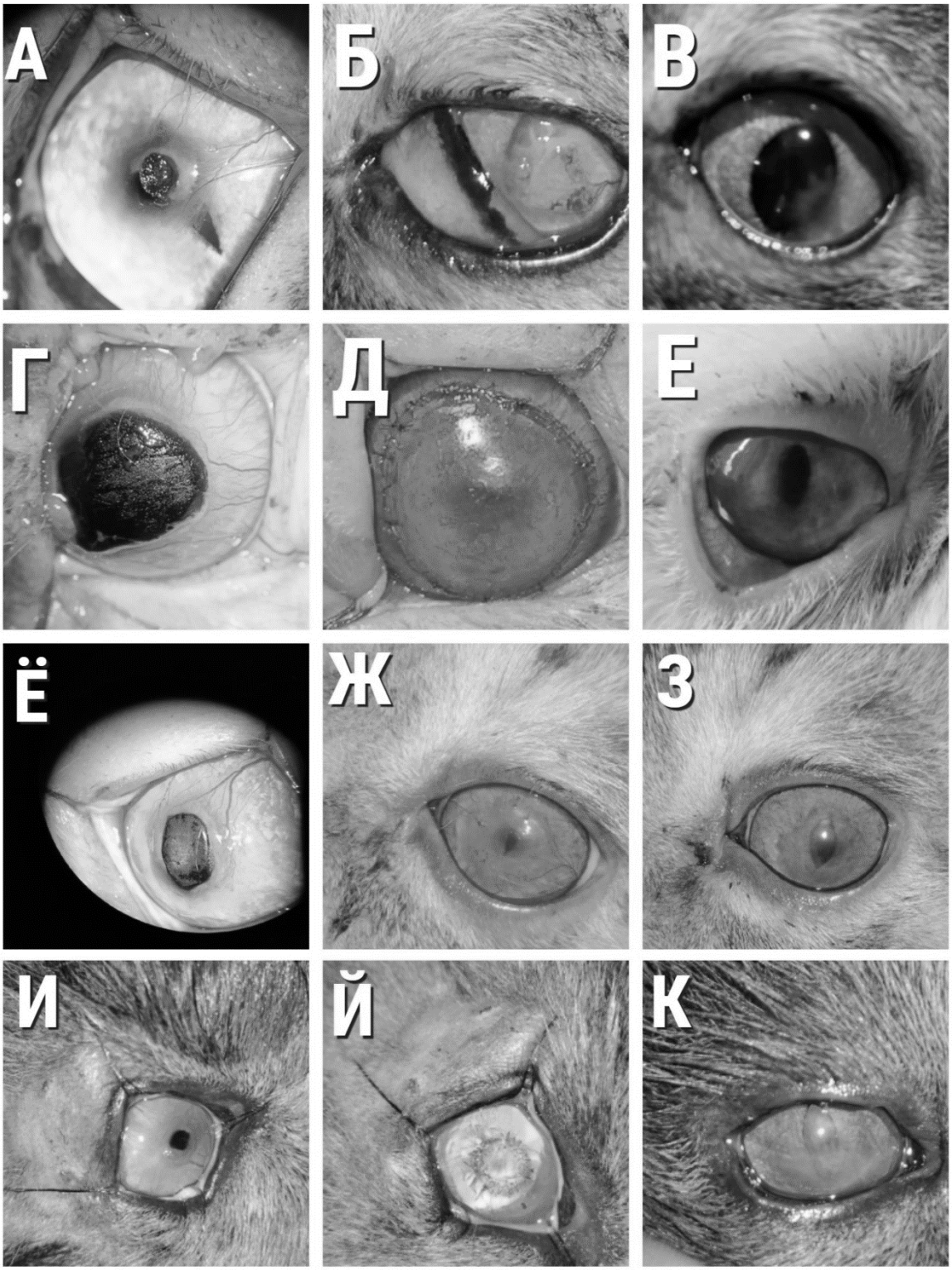

Рисунок 3 – Результаты лечения глубокой формы корнеального секвестра с частичным отторжением. (А) показывает первый пример глубокой формы корнеального секвестра с частичным отторжением у кошки, метис, 6 лет. На 30-й день после операции – лейкома, отек роговицы в зоне хирургического вмешательства, неоваскуляризация (Б). На 60-ый день после операции – нубекула (В). (Г) показывает второй пример глубокой формы корнеального секвестра с частичным отторжением у персидской кошки, возраст – 3 года. Удаление корнеального секвестра путём проведения глубокой послойной кератопластики с субтотальной пересадкой донорской роговицы (Д). На 60-ый день после операции – нубекула (Е). (Ё) показывает третий пример глубокой формы корнеального секвестра с частичным отторжением у шотландской вислоухой кошки, возраст 5 лет. На 30-й день после операции –

лейкома, отек роговицы в зоне хирургического вмешательства, неоваскуляризация (Ж). На 60-ый день после операции – нубекула (З). (И) показывает четвертый пример глубокой формы корнеального секвестра с частичным отторжением у британской кошки, возраст – 5 лет. Удаление корнеального секвестра путём проведения глубокой послойной кератопластики с пересадкой донорской роговицы (Й). На 60-ый день после операции – макула (К).

Заключение. Таким образом, исходя из проведенных исследований, можно сделать вывод, что использование регенеративного препарата Репарин-Хелпер® в форме глазных капель в послеоперационный период является оправданным и может служить отличной альтернативой применению таких препаратов, как кератопротекторы, НПВС и СПВС. Особенно стоит отметить роль регенеративной терапии при глубоких секвестрах, где приходится использовать трансплантацию донорской роговицы. В таких случаях применение регенеративного препарата в послеоперационный период способствует хорошей приживаемости импланта, кроме того он оказывает противовоспалительное действие, благодаря чему фиброз в области дефекта становится значительно меньше, чем при стандартной схеме лечения. Отметим, что из 12 случаев лечения с пересадкой роговицы, не было ни одного случая отторжения импланта, что является хорошим результатом.

Также нужно отметить, что замена кератопротекторов и НПВС на регенеративный препарат оказалась не только более эффективна, но и позволила нам не перегружать схему для владельца животного (что повышает шанс выполнения назначенного терапевтического курса).

ЛИТЕРАТУРА:

1. Бодрягина, Е.С. Клинико-морфологическая характеристика, диагностика и лечение корнеального секвестра кошек / Е.С. Бодрягина // Диссертация на соискание ученой степени кандидата ветеринарных наук: 16.00.05. – Москва, 2008. – 3 с.

2. Бояринов С.А. Атлас заболеваний роговицы у собак и кошек / С.А. Бояринов. – М.: Изд. «Офтальмология», 2020. – 447 с.

3. Каспарова, Е.А. Гнойные язвы роговицы: этиология, патогенез, классификация / Е.А. Каспарова // Вестник офтальмологии. – 2015. – № 5. – С. 87-97.

4. Кириченко, И.М. Фармакотерапия инфекционно-воспалительных заболеваний переднего отрезка глаза / И.М. Кириченко // Офтальмохирургия. – 2012. – № 4. – С.10-14.

5. Кирк, Р. Современный курс ветеринарной медицины Кирка. Мелкие домашние животные. В 2-х частях / Р. Кирк, К.Р. Рейнемейер, К.А. Осборн. – М.: Изд. «Аквариум-принт», 2014. – 1376 с.

6. Копенкин, Е.П. Болезни глаз мелких домашних животных: Учебное пособие / Е.П. Копенкин, Л.Ф. Сотникова – М.: Товарищество научных изданий КМК; Авторская академия, 2008. – 186 с.

7. Майчук, Ю.Ф. Терапевтические алгоритмы при инфекционных язвах роговицы // Вестник офтальмологии. – 2000. – № 3. – С. 35-37.

8. Риис, Р.К. Офтальмология мелких домашних животных / Р.К. Риис. – М.: Изд. «Аквариум-принт», 2006. – 280 с.

9. Ledbetter, E.C. Diseases and surgery of the canine cornea and sclera / E.C. Ledbetter, K.N. Gelatt, B.C. Gilger, T.J. Kern // Veterinary Ophthalmology. 5th ed. Wiley-Blackwell. – 2013 – P. 976-1049.

10. Morgan, R.V. Feline corneal sequestration: A retrospective study of 42 cases (1987-1991) / R.V. Morgan // J. Anim Hosp Assoc 30. – 1994. P. 34-28.

11. Park, G.W., Heo, J., Kang, J.Y. et al. Topical cell-free conditioned media harvested from adipose tissue-derived stem cells promote recovery from corneal epithelial defects caused by chemical burns. Sci Rep 10, 12448 (2020).

12. Pentlarge, V.W. Corneal sequestration in cats / V.W. Pentlarge // Compend Cont. Educ. Pract. – 1989. – Vet 11. – P. 24-32.

13. Saccu, G. Regenerative Approaches and Future Trends for the Treatment of Corneal Burn Injuries, Journal of

clinical medicine / G. Saccu [et al.] – 2021. – 10 (2). – 317. – doi: 10.3390/jcm10020317.
14. Sokolov, A. Stem Cell Material and Method Of Manufacturing / A. Sokolov, A.A. Dovgii, A.I. Kolesnikova // US Patent 10,744. – 2020. – P. 160.

ОЦЕНКА ЭФФЕКТИВНОСТИ ПРИМЕНЕНИЯ СЕКРЕТОМА МЕЗЕНХИМАЛЬНЫХ СТВОЛОВЫХ КЛЕТОК В ПОСЛЕОПЕРАЦИОННОЙ ТЕРАПИИ КОРНЕАЛЬНОГО СЕКВЕСТРА. СИСТЕМАТИЗАЦИЯ КЛИНИЧЕСКОГО ОПЫТА

Сароян С.В., Комаров С.В.

Резюме

В этой работе систематизирован и описан клинический опыт лечения корнеального секвестра с использованием регенеративного препарата на основе секретома мезенхимальных стволовых клеток (цитокины / факторы роста) в послеоперационном периоде. Приведены результаты лечения 24 кошек с разными типами корнеального секвестра. По итогам исследования установлено, что регенеративный препарат благоприятно влияет на течение и скорость регенерации роговицы и эффективно снижает воспаление, что способствует хорошей приживаемости импланта.

ESTIMATION OF THE EFFICIENCY MESENCHYMAL STEM CELL SECRETOME USING IN POST-OPERATIVE CORNEAL SEQUESTRUM THERAPY CLINICAL TREATMENT RESULTS

Saroyan S.V., Komarov S.V.

Summary

This article summarizes our clinical treatment results for various stages of corneal sequestrum in 24 cats using mesenchymal stem cell secretome (cytokines / growth factors). Our results show that the regenerative drug used in the study had a positive effect on the quality and speed of the corneal regeneration and effectively reduced inflammation during the post-operative period, which contributed to the lack of any rejection of donor cornea.