ФЕДЕРАЛЬНОЕ ГОСУДАРСТВЕННОЕ БЮДЖЕТНОЕ ОБРАЗОВАТЕЛЬНОЕ УЧРЕЖДЕНИЕ ВЫСШЕГО ОБРАЗОВАНИЯ «МОСКОВСКАЯ ГОСУДАРСТВЕННАЯ АКАДЕМИЯ ВЕТЕРИНАРНОЙ МЕДИЦИНЫ И БИОТЕХНОЛОГИИ – МВА имени К.И. СКРЯБИНА»

ПОЗЯБИН С.В., БОРХУНОВА Е.Н., САРОЯН С.В., КОМАРОВ С.В., ДОВГИЙ А.И.

ИННОВАЦИОННЫЕ МЕТОДЫ РЕГЕНЕРАТИВНОЙ МЕДИЦИНЫ ПРИ ЛЕЧЕНИИ СОБАК И КОШЕК С ЯЗВЕННЫМИ КЕРАТИТАМИ

Учебное пособие

МОСКВА 2022

ФЕДЕРАЛЬНОЕ ГОСУДАРСТВЕННОЕ БЮДЖЕТНОЕ ОБРАЗОВАТЕЛЬНОЕ УЧРЕЖДЕНИЕ ВЫСШЕГО ОБРАЗОВАНИЯ «МОСКОВСКАЯ ГОСУДАРСТВЕННАЯ АКАДЕМИЯ ВЕТЕРИНАРНОЙ МЕДИЦИНЫ И БИОТЕХНОЛОГИИ – МВА имени К.И. СКРЯБИНА»

ПОЗЯБИН С.В., БОРХУНОВА Е.Н., САРОЯН С.В., КОМАРОВ С.В., ДОВГИЙ А.И.

ИННОВАЦИОННЫЕ МЕТОДЫ РЕГЕНЕРАТИВНОЙ МЕДИЦИНЫ ПРИ ЛЕЧЕНИИ СОБАК И КОШЕК С ЯЗВЕННЫМИ КЕРАТИТАМИ

Учебное пособие

МОСКВА 2022

УДК 619:617.713-002-022.6:619:615.3:636.7/8(076)
ББК 48.755.8+48.56+46.73+46.74я73

Позябин С.В., Борхунова Е.Н., Сароян С.В., Комаров С.В., Довгий А.И. **Инновационные методы регенеративной медицины при лечении собак и кошек с язвенными кератитами:** Учебное пособие для студентов высших учебных заведений. — М.: ЗооВетКнига, 2022. — 138 с., ил.

Учебное пособие содержит оригинальные данные о теоретических и практических аспектах применения регенеративного препарата Репарин-Хелпер® в ветеринарной офтальмологии для лечения заболеваний роговицы и представляет собой одно из первых в мире изданий с научно обоснованными рекомендациями по применению препаратов данной группы в клинической практике. Репарин-Хелпер® — регенеративный препарат на основе комплекса цитокинов, оказывающих местное действие и оптимизирующих течение репаративной регенерации за счет собственных потенций тканей.

Учебное пособие содержит три раздела. В первом разделе представлены современные данные о цитокинах, их классификации, взаимодействиях, участии в реализации механизмов репаративной регенерации, обобщенные на основании анализа научной литературы. Во втором разделе приведены результаты экспериментального изучения репаративной регенерации роговицы после индуцированной травмы под влиянием препарата Репарин-Хелпер®, полученные при слепом плацебо-контролируемом исследовании на лабораторных животных (морские свинки). Эти данные послужили научно-практической базой для использования препарата в клинической практике. Опыт практического применения секретома при лечении животных с заболеваниями глаз представлен в третьем разделе пособия. Показаны нозологические формы, при которых использование

препарата было эффективным, приведены схемы применения препарата и клинические примеры. Пособие снабжено иллюстрациями.

Учебное пособие предназначено для студентов ветеринарных факультетов, аспирантов, ветеринарных врачей, слушателей курса повышения квалификации и специалистов, интересующихся вопросами регенеративной медицины.

Допущено федеральным учебно-методическим объединением в системе высшего образования по укрупненной группе специальностей и направлений подготовки 36.00.00 «Ветеринария и зоотехния» в качестве учебного пособия для межвузовского использования в учебных организациях, реализующих программы высшего образования по специальности 36.05.01 «Ветеринария».

Рецензенты: Михалева Л.М., д-р мед. наук, профессор; Ватников Ю.А., д-р вет. наук, профессор; Байматов В.Н., д-р вет. наук, профессор.

ISBN 978-5-6048052-2-0
DOI 10.18720/SPBPU/2/z22-8

СОДЕРЖАНИЕ

ВВЕДЕНИЕ 6

РАЗДЕЛ 1. РОЛЬ ЦИТОКИНОВ В ПРОЦЕССЕ РЕПАРАТИВНОЙ РЕГЕНЕРАЦИИ 8

ПОНЯТИЕ О ЦИТОКИНАХ 8

ПРЕПАРАТ РЕПАРИН-ХЕЛПЕР®: СОСТАВ И МЕХАНИЗМ ДЕЙСТВИЯ 13

ЦИТОКИНЫ, ОБЛАДАЮЩИЕ ЭФФЕКТОМ ХЕМОТАКСИСА 15

ЦИТОКИНЫ — МЕДИАТОРЫ ВОСПАЛЕНИЯ 16

ЦИТОКИНЫ, РЕГУЛИРУЮЩИЕ АНГИОГЕНЕЗ 17

ЦИТОКИНЫ, СТИМУЛИРУЮЩИЕ РЕПАРАТИВНУЮ РЕГЕНЕРАЦИЮ 18

Резюме 19

РАЗДЕЛ 2. ОСОБЕННОСТИ РЕГЕНЕРАЦИИ РОГОВИЦЫ В УСЛОВИЯХ ИНДУЦИРОВАННОЙ ТРАВМЫ И ПРИМЕНЕНИЯ ПРЕПАРАТА РЕПАРИН-ХЕЛПЕР®. ЭКСПЕРИМЕНТАЛЬНЫЕ ИССЛЕДОВАНИЯ 22

РЕЗУЛЬТАТЫ ЭКСПЕРИМЕНТАЛЬНО-КЛИНИЧЕСКИХ ИССЛЕДОВАНИЙ 22

МАТЕРИАЛЫ И МЕТОДЫ ИССЛЕДОВАНИЯ 23

РЕЗУЛЬТАТЫ ИССЛЕДОВАНИЯ 25

Резюме 34

РЕЗУЛЬТАТЫ ЭКСПЕРИМЕНТАЛЬНО-МОРФОЛОГИЧЕСКИХ ИССЛЕДОВАНИЙ 34

МАТЕРИАЛЫ И МЕТОДЫ ИССЛЕДОВАНИЯ 35

РЕЗУЛЬТАТЫ МИКРОСКОПИЧЕСКИХ ИССЛЕДОВАНИЙ 38

РЕЗУЛЬТАТЫ ИССЛЕДОВАНИЙ РЕГЕНЕРАТОВ РОГОВИЦЫ МЕТОДОМ МИКРОСКОПИЧЕСКОЙ МОРФОМЕТРИИ 58

Резюме 66

РАЗДЕЛ 3. РЕЗУЛЬТАТЫ КЛИНИЧЕСКОГО ПРИМЕНЕНИЯ ПРЕПАРАТА РЕПАРИН-ХЕЛПЕР® В ОФТАЛЬМОЛОГИИ ____ 69
МАТЕРИАЛЫ И МЕТОДЫ ИССЛЕДОВАНИЯ ____ 69
ЭРОЗИИ И ЯЗВЫ РОГОВИЦЫ: ЭТИОЛОГИЯ, КЛИНИЧЕСКАЯ КАРТИНА, РЕЗУЛЬТАТЫ ЛЕЧЕНИЯ ____ 74
ХРОНИЧЕСКИЕ ЭРОЗИИ И ЯЗВЫ РОГОВИЦЫ ____ 86
ЛЕКАРСТВЕННЫЕ ЭРОЗИИ РОГОВИЦЫ ____ 91
СТЕРОИДНЫЕ ЭРОЗИИ И ЯЗВЫ РОГОВИЦЫ ____ 93
ГЕРПЕТИЧЕСКИЕ ЭРОЗИИ И ЯЗВЫ РОГОВИЦЫ ____ 95
СКАЛЬПИРОВАННАЯ РАНА РОГОВИЦЫ: ЭТИОЛОГИЯ, КЛИНИЧЕСКАЯ КАРТИНА, РЕЗУЛЬТАТЫ ЛЕЧЕНИЯ ____ 97
ХИМИЧЕСКИЙ ОЖОГ РОГОВИЦЫ ____ 102
КОРНЕАЛЬНЫЙ СЕКВЕСТР ____ 105
БУЛЛЕЗНАЯ КЕРАТОПАТИЯ ____ 108
ДЕРМОИД ____ 113
ДЕСЦЕМЕТОЦЕЛЕ ____ 115
Резюме ____ 119

ЗАКЛЮЧЕНИЕ ____ 122

ПРИЛОЖЕНИЕ ____ 123

СПИСОК ЛИТЕРАТУРЫ ____ 132

ВВЕДЕНИЕ

Современные технологии вносят коррективы в схемы лечения известных нозологий. Наряду с традиционно применяемыми средствами возрастает популярность использования препаратов регенеративной медицины — клеточных продуктов и секретомов, содержащих цитокины, продуцируемые клетками в ходе репаративной регенерации. Эффективность таких препаратов открывает большие перспективы их использования как в монотерапии, так и в качестве компонента схемы лечения.

Исследования в области регенеративной медицины проводятся в рамках современной концепции о системе клеток (так называемых мезенхимальных стволовых клеток, МСК), которые осуществляют детекцию состояния тканей организма и регуляцию процессов как физиологической, так и репаративной регенерации. Считают, что они влияют на течение всех фаз воспалительно-репаративного процесса при повреждении тканей, обеспечивая межклеточные взаимодействия и кооперативный ответ других клеток, в частности макрофагов, фибробластов, лимфоцитов, нейтрофилов. Регуляция осуществляется посредством сигнальных молекул — цитокинов. Цитокины — это белки, которые относятся к группе медиаторов межклеточного взаимодействия и регулируют деление, дифференцировку и движение других клеток, вовлеченных в защитно-приспособительные и регенераторные процессы в организме. Комплекс цитокинов обусловливает биологический и клинический эффект препаратов регенеративной медицины, мобилизуя собственный репаративный потенциал тканей и органов.

В ветеринарной медицине регенеративные методики только начинают изучаться и внедряться. В частности, представляет значительный интерес применение их в офтальмологии при лечении пациентов с заболеваниями роговицы. Специфика структуры роговицы обусловливает невозмож-

ность ее полной регенерации после повреждения. Применяемые схемы лечения не профилактируют развитие рубцовых изменений и неоваскуляризацию стромы роговицы, что сопровождается нарушением ее прозрачности, сбоем в работе всего диоптрического аппарата глаза и может приводить к слепоте. Включение в схему лечения секретома МСК улучшает течение репарации и уменьшает экссудативные явления, что в итоге не только сокращает сроки лечения, но и позволяет получить лучший результат.

В данном учебном пособии обобщен материал, накопленный в процессе экспериментальных исследований регенерации роговицы после индуцированных повреждений под влиянием секретома МСК, а также в ходе клинического применения этого препарата для лечения язвенно-эрозивных кератитов у мелких домашних животных. Книга содержит три раздела: теоретический, экспериментальный и клинический. В теоретическом разделе на основании данных научной литературы освещены современные представления о влиянии цитокинов на регуляцию репаративной регенерации тканей. В экспериментальном разделе показаны результаты слепых плацебо-контролируемых макро- и микроскопических исследований регенеративного препарата Репарин-Хелпер®. В клиническом разделе представлен анализ двухлетнего опыта (более ста тридцати клинических случаев) лечения язв и эрозий роговицы различного генеза у мелких домашних животных с применением этого регенеративного препарата, в основе которого стандартизированный комплекс цитокинов. В учебном пособии показано, как комплекс цитокинов в составе препарата безопасно и эффективно воздействует на регуляцию воспалительного процесса, а также на скорость и качество регенерации роговицы, приводя к восстановлению ее толщины, кривизны и частичной прозрачности. Результаты исследований свидетельствуют о том, что Репарин-Хелпер® является инновационным и эффективным инструментом в арсенале ветеринарного врача.

РАЗДЕЛ 1.

РОЛЬ ЦИТОКИНОВ В ПРОЦЕССЕ РЕПАРАТИВНОЙ РЕГЕНЕРАЦИИ

В этом разделе приводится классификация цитокинов по их биологическим и биохимическим признакам, а также описываются их функциональные свойства и роль в процессе регенерации. Приводится краткий обзор научных исследований из других стран по влиянию цитокинов на различные фазы регенеративного процесса. Кроме того, в этом разделе описывается действие конкретных цитокинов, которые входят в состав регенеративного препарата Репарин-Хелпер®.

ПОНЯТИЕ О ЦИТОКИНАХ

Процесс репаративной регенерации является стереотипным и характеризуется стадийностью течения. В фазу травматического воспаления происходит ферментативное очищение области повреждения от некротически измененных тканей. В фазу формирования и созревания грануляций активно реализуется рост гемокапилляров и фибробластов и на фоне выраженной оксигенации в области заживления начинается биосинтез межклеточного вещества. В фазу формирования, созревания и ремоделирования рубцовой ткани включаются механизмы регресса гемокапилляров, ограничения коллагеногенеза, а также перестройки (ремоделирования) регенерата. Течение каждой фазы процесса репарации регулируется определенным набором цитокинов и реализуется конкретными клетками. Оптимальным результатом течения заживления является репарация по типу полной регенерации (реституции) с восстановлением структурных и функциональных характеристик области заживления. При заживлении по типу неполной регенерации (субституции)

специфическая структура нарушается за счет формирования рубца. При этом функциональные характеристики органа нарушаются. Третий вариант репаративной регенерации — патологическая регенерация (дисрегенерация) с формированием грубых рубцовых изменений. Дисрегенерация возникает при нарушении нормальных цитокинетических взаимодействий в ходе репарации [1, 2].

При заживлении роговицы обычно реализуется неполная регенерация с неоваскуляризацией стромы и формированием в ней рубцовой ткани, что приводит к необратимым нарушениям ее структурных и функциональных характеристик. Возможен и вариант восстановления роговицы по пути дисрегенерации с формированием грубых рубцовых изменений. Он возникает, в частности, при гиперергическом или гипоэргическом течении воспаления при неправильном лечении и/или несвоевременном оказании помощи.

На всех этапах регенерации ключевым процессом является направленная миграция клеток и секреция цитокинов, с помощью которых происходит координация межклеточных взаимодействий [3]. Исследования показали, что сигнальные белки-цитокины можно разделить на несколько групп: факторы роста, интерлейкины, хемокины, факторы некроза опухоли, интерфероны и другие. Для удобства в этой работе используется термин «цитокины» как общее название для белков указанных групп. Цитокины могут быть синтезированы как клетками, окружающими поврежденный участок ткани, так и клетками, мигрировавшими в очаг повреждения.

Для того чтобы понять роль различных цитокинов в процессе регенерации, рассмотрим подробнее, как именно они влияют на структурно-функциональное состояние клеток. На поверхности клеточной мембраны находятся специальные белковые молекулы — рецепторы, воспринимающие и передающие сигналы из окружающей среды внутрь клеток. Цитокины, соединяясь с рецепторами, запускают каскад

внутриклеточных реакций, приводящий к изменению работы генома клеток. В результате этого клетка изменяет биосинтезы, причем может меняться как их интенсивность, так и качественный состав продуцируемых веществ. Так, клетка может начать биосинтез новых белков, при этом сохранив или завершив прежде осуществляемые синтезы.

Рецепторы для определенного цитокина могут находиться на разных типах клеток, что приводит к множественности проявлений этого цитокина на уровне ткани, органа и организма в целом (многофункциональности). Активация рецептора одним из цитокинов может привести к десенсибилизации (выключению) рецепторов для других цитокинов, что само по себе изменяет управление функциями клеток. Некоторые цитокины имеют перекрестные функции и идентичные или схожие эффекты, что является залогом надежности работы системы регуляции. Кроме того, в организме одновременно присутствуют цитокины, имеющие действие противоположной направленности, например провоспалительные и противовоспалительные или проангиогенные и антиангиогенные. Таким образом, баланс комплексных воздействий дает возможность настройки работы каждой клетки для достижения оптимального результата репарации и минимизации отрицательных эффектов этого процесса.

Для управления системой регенерации на местном уровне существуют клетки, способные координировать течение процесса репарации. Такую функцию у многоклеточных животных выполняют мезенхимальные стволовые клетки (МСК), которые регулируют процессы воспаления, хемотаксиса и регенерации клеток с помощью секретируемого комплекса цитокинов [4]. В ряде исследований (в которых использовался либо комплекс цитокинов, полученный из МСК, то есть секретом, либо прямая инъекция МСК) выявлено, что эффективность регенерации связана именно с активностью продуцируемого ими секретома [4, 5, 6, 7].

Следует отметить, что деликатный баланс системы репарации может быть нарушен, что сопровождается длительным и неполноценным заживлением органов и тканей и может быть обусловлено, например, возрастными особенностями репаративного потенциала. Так, число МСК в организме снижается более чем в десятки раз с возрастом: количество МСК в молодом организме может превосходить таковое в пожилом в десятки тысяч раз, при этом снижается и регуляторный потенциал «стареющих» клеток. Кроме того, осложнения в ходе репарации могут быть связаны с такими эндогенными факторами, как генетически обусловленные нарушения цитокинетических взаимодействий, наличие хронических болезней, нарушения обмена веществ. Играют роль и экзогенные факторы, например интенсивность воздействия травмирующего фактора и площадь повреждения.

Зависимость процесса регенерации от каскада комплексных и последовательных сигналов, контролируемых МСК, объясняют результаты клинических исследований, в которых применение одиночных цитокинов (VEGF, FGF [5], HGF, PDGF, G-CSF) не сопровождалось существенными клиническими эффектами при попытке лечения, в частности, ожогов, трофических язв, диабетических ангиопатий [6]. Одиночные молекулы, в том числе и одиночные цитокины, не могут воспроизвести естественный механизм регуляции процесса репарации. Например, цитокин VEGF (Vascular endothelial growth factor), обладающий ангиогенным эффектом, в условиях in vitro способствует пролиферации эндотелиальных клеток, но сформированные при этом сосуды имеют дефекты сосудистой стенки и неправильно соединяются с существующей сосудистой сетью [7, 8].

В настоящее время стала очевидна актуальность создания лекарственных препаратов на основе секретома МСК, в составе которого находится комплекс различных цитокинов. Появились работы, демонстрирующие эффек-

тивность их применения. Так, при использовании МСК у пациентов с поверхностными повреждениями роговицы выявлено ускорение восстановления многослойного плоского неороговевающего эпителия [9]. Park et al. (2020) подчеркивают, что эффект от местного нанесения бесклеточного секретома МСК и от раствора, содержащего МСК, при репарации эпителия роговицы идентичен, объясняя эффективность препарата именно биологическим действием цитокинов [10]. В составе секретома в данной работе находились цитокины VEGF, IL-6 (Interleukin-6), IL-10 (Interleukin-10), TGF-β (Transforming growth factor beta), влияющие на пролиферацию и миграцию эпителиальных клеток роговицы, снижающие концентрацию воспалительных цитокинов в очаге повреждения и усиливающие миграцию макрофагов в область деструкции. Исследователи свидетельствуют о высокой эффективности применения данного комплекса цитокинов в составе глазных капель для лечения поверхностных повреждений роговицы.

В 2020 году академик РАН и РАМН В.А. Ткачук отметил, что «…продуцируемый МСК секретом оказался очень удачным объектом для создания «регенеративного лекарства», которое отвечает ключевым требованиям с точки зрения регуляции регенерации» [3]. В настоящее время есть много данных об эффективности секретома МСК для стимулирования регенеративных процессов in vivo и препараты такого класса разрабатываются для различных направлений терапии [3, 11]. На стадии клинических испытаний в мире находится около 1000 подобных препаратов.

В России в 2017 году был зарегистрирован регенеративный препарат на основе кондиционированной среды мезенхимальных стволовых клеток — Репарин-Хелпер®. Его влияние на процесс регенерации роговицы проанализировано в этой работе.

ПРЕПАРАТ РЕПАРИН-ХЕЛПЕР®: СОСТАВ И МЕХАНИЗМ ДЕЙСТВИЯ

Действующее вещество препарата Репарин-Хелпер® — это стандартизированный комплекс цитокинов (секретом). Секретом продуцируется запатентованной линией МСК (hb-MSC), депонированной во Всероссийской коллекции промышленных микроорганизмов (ВКПМ) [12]. Репарин-Хелпер® по степени воздействия на организм относится к веществам малоопасным (4-й класс опасности по ГОСТ 12.1.007).

Известно, что для производства регенеративного препарата принципиальное значение имеет наличие стабильной популяции МСК, которые являются продуцентами секретома [11]. Клеточная линия, используемая для создания препарата Репарин-Хелпер®, отвечает этому требованию, является генетически стабильной и при культивировании в стандартных условиях способна стабильно производить стандартный продукт.

В препарате Репарин-Хелпер® исключается наличие самих клеток, а состав цитокинов контролируется с использованием панели цитокиновой/хемокиновой матрицы (Cytokine/Chemokine 27-PlexDiscoveryAssay®Array (RD27)) от компании Eve Technologies (Calgary, Canada) [13].

Цитокины, находящиеся в составе препарата, обладают неодинаковыми биологическими эффектами, в связи с чем их можно подразделить на несколько групп: цитокины с эффектом хемотаксиса, медиаторы воспаления, регуляторы ангиогенеза и стимуляторы регенерации (табл. 1, рис. 1). Как видно из табл. 1, некоторые цитокины обладают несколькими видами активности.

Таблица 1

Характеристика биологического действия цитокинов, входящих в состав препарата Репарин-Хелпер®

Цитокины	Эффект
TGF-β, IP-10, IL-6, IFN-γ, MCP-1 и GRO/KC	Ускоряют миграцию клеток в очаг поражения (хемотаксис)
IL-6, IP-10, IL-10, GRO/KC и TGF-β	Регулируют все фазы воспалительного процесса
VEGF, GRO/KC и TGF-β	Индуцируют рост капиллярной сети
IL-6, VEGF и TGF-β	Стимулируют регенерацию повреждённых тканей

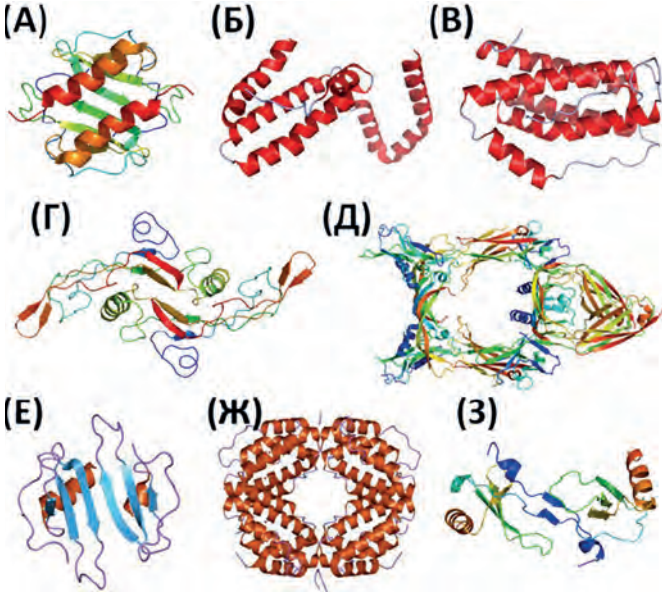

Рис. 1. Молекулярная структура цитокинов, присутствующих в составе препарата Репарин-Хелпер®, полученная с помощью кристаллического анализа.

А: цитокин GRO/RC; Б: цитокин IL-10; В: цитокин IL-6; Г: цитокин TGF-β; Д: цитокин VEGF; Е: цитокин IP-10; Ж: цитокин IFN-γ; З: цитокин MCP-1

ЦИТОКИНЫ, ОБЛАДАЮЩИЕ ЭФФЕКТОМ ХЕМОТАКСИСА

Цитокины TGF-β [14], IP-10 [15], IL-6 [16, 17], IFN-γ (*Interferon gamma*) [18], MCP-1 (*Monocyte chemoattractant protein 1*) [19] и GRO/KC (*Growth regulated oncogene / Keratinocyte chemokine*), присутствующие в составе препарата Репарин-Хелпер®, обладают эффектом положительного хемотаксиса (хемокины) [20], то есть стимулируют движение макрофагов, нейтрофилов, фибробластов, моноцитов, лимфоцитов (В-клетки, Т-клетки, NK-клетки — естественные клетки-киллеры) и эндотелиальных клеток в очаг поражения.

Так, Nishida et al. установили, что IL-6 способствует миграции эпителиальных клеток роговицы как *in vitro*, так и *in vivo* по фибронектин-зависимому механизму [21]. В условиях *in vitro* на поврежденном монослое клеток Arranz-Valsero et al. показали, что IL-6 ускоряет восстановление эпителия роговицы [22]. Gillitzer et al. выявили связь эксперессии GRO/KC с интенсивностью нейтрофильной инфильтрации, активностью миграции кератиноцитов и с неоваскуляризацией [23]. TGF-β — еще один хемокин, который, как известно, служит хемоаттрактантом для нейтрофилов, макрофагов и фибробластов [32], в то время как MCP-1 — для макрофагов и моноцитов. Хемокин IFN-γ, стимулирующий миграцию NK-клеток, также активизирует продукцию других хемокинов, например IP-10, который в свою очередь является хемокином для активированных Т-лимфоцитов и NK-клеток [24].

Примечательно, что присутствие хемокиновых рецепторов на клетках в месте поражения означает, что хемокины напрямую способствуют процессам, протекающим в первой фазе воспаления: регуляции ферментативного расщепления и фагоцитоза детрита, привлечению в очаг деструкции фибробластов, ангиогенезу, эпителизации. Наряду с этим осуществляется местный контроль за течением процессов про-

лиферации и миграции с помощью иммунокомпетентных клеток. Присутствие интерферонов в составе препарата Репарин-Хелпер® также повышает фагоцитарную активность макрофагов и увеличивает специфическую цитотоксичность лимфоцитов, оказывая противовирусное действие.

ЦИТОКИНЫ — МЕДИАТОРЫ ВОСПАЛЕНИЯ

Репарин-Хелпер® содержит цитокины IL-6 [25], IL-10 [26], IP-10 [27], GRO/KC [28] и TGF-β, которые, согласно данным литературы, являются мощными медиаторами воспаления [4]. Важно отметить, что препарат содержит как провоспалительные, так и противовоспалительные цитокины, что необходимо для регуляции воспаления. Как гиперергическое, так и гипоэргическое воспаление неблагоприятно для процесса заживления. К провоспалительным цитокинам относятся IL-6 и TFG-β. В отличие от некоторых других цитокинов, TGF-β продуцируется многими клетками организма, а мишенями для этого плейотропного цитокина является большинство клеток [29]. В некоторых работах было показано, что IL-6 не только оказывает провоспалительное действие, но и способствует восстановлению повреждения роговицы [30, 31]. К противовоспалительным цитокинам в составе препарата Репарин-Хелпер® относится IL-10, который ингибирует миграцию нейтрофилов и макрофагов к месту повреждения, а также снижает экспрессию некоторых хемокинов и провоспалительных цитокинов [32]. Этими биологическими эффектами обусловлена эффективность применения IL-10 при лечении пациентов с бактериальным кератитом. Ограничение воспалительного ответа крайне важно для уменьшения повреждения ткани, а пролонгированное воспаление может помешать процессу заживления роговицы и привести к нежелательным результатам, таким как избыточное формирование рубцовой ткани, изъязвление и перфорация роговицы [33].

Некоторые цитокины, например GRO/KC и IP-10, играют как провоспалительную, так и противовоспалительную роль [34], а IP-10, кроме того, играет важную роль в васкуляризации области заживления при образовании грануляционной ткани [29].

ЦИТОКИНЫ, РЕГУЛИРУЮЩИЕ АНГИОГЕНЕЗ

В составе препарата Репарин-Хелпер® находятся цитокины VEGF, GRO/KC [35] и TGF-β [36], которые играют ведущую роль в процессе формирования гемокапилляров в очаге деструкции. Эти цитокины увеличивают сосудистую проницаемость и стимулируют пролиферацию и миграцию эндотелиальных клеток, что приводит к образованию новых кровеносных сосудов и росту капиллярной сети в области повреждения [37], что способствует оксигенации и трофическому обеспечению формирующейся грануляционной ткани, а также выведению из нее продуктов метаболизма. Важно подчеркнуть, что пролиферация и дифференцировка фибробластов, формирующих соединительнотканную часть регенерата роговицы, возможны только в условиях должной оксигенации [1, 2].

При травмах роговицы частым осложнением является неоваскуляризация, которая возникает из-за прорастания гемокапилляров в область заживления со стороны лимба. Усугубить этот процесс может, в частности, дисбаланс между проангиогенными и антиангиогенными цитокинами. В обычных случаях терапия цитокинами, стимулирующими ангиогенез (как например VEGF), при повреждениях глаз не рекомендуется, проводится даже анти-VEGF-терапия, так как прорастание сосудов в роговицу может снизить ее прозрачность, что приводит к слепоте.

Как показали экспериментальные и клинические исследования, несмотря на наличие цитокина VEGF, применение Репарин-Хелпер® приводит к усилению неоваскулогенеза

только на ранних стадиях процесса репарации роговицы. На более поздних этапах большая часть сосудов, расположенных в регенерате стромы роговицы, регрессирует, причем активнее, чем в контрольной группе.

Эффект уменьшения выраженности неоваскуляризации связан в том числе с присутствием цитокина IP-10, члена семейства хемокинов CXC, обладающим антиангиогенными свойствами [12]. В недавно опубликованной статье Demirayak et al. подчеркнута важность IP-10 для заживления ран роговицы и показано, что местное введение IP-10 коррелировало со снижением неоваскуляризации роговицы [22, 38].

ЦИТОКИНЫ, СТИМУЛИРУЮЩИЕ РЕПАРАТИВНУЮ РЕГЕНЕРАЦИЮ

В препарате Репарин-Хелпер® содержатся цитокины IL-6, GRO/KC, VEGF и TGF-β [39], которые активизируют процессы репаративной регенерации тканей за счет стимуляции пролиферативной и миграционной активности, в частности, эпителиоцитов и фибробластов. Это способствует своевременному образованию и созреванию грануляционной ткани и ремоделированию ткани регенерата, нормализует взаимодействие эпителиальной и соединительной тканей, а также снижает риск формирования длительно незаживающих ран или патологических рубцов. В исследовании Schroder et al. показано стимулирующее действие GRO/KC на реэпителизацию сетчатых трансплантатов кожи человека, что проявлялось положительными хирургическими и эстетическими результатами заживления [40]. TGF-β стимулирует не только ангиогенез, но и пролиферацию фибробластов, дифференцировку миофибробластов и формирование межклеточного вещества соединительнотканной части регенерата. Исследования нескольких различных моделей заживления ран у животных продемонстрировали положительный эф-

фект экзогенного TGF-β, который выражался ускорением репарации при нормализации прочностных характеристик регенерата кожи [31]. В процессах регуляции роста и созревания грануляций и эпителизации дефекта играет роль и VEGF, который стимулирует макрофаги, регулирующие все этапы репаративного процесса, а также эпителиальные клетки [41].

Резюме

Механизм действия цитокинов, содержащихся в составе Репарин-Хелпер®, в настоящее время хорошо изучен, и этапы работы этого механизма при репаративной регенерации можно представить следующим образом.

Сразу после деструкции тканей срабатывает механизм хемотаксиса за счет таких цитокинов, как TGF-β, IP-10, IL-6, IFN-γ, MCP-1 и GRO/KC. Эти цитокины-хемокины вызывают положительный хемотаксис целого ряда клеток, которые при использовании Репарин-Хелпер® быстрее достигают очага повреждения. Более раннее появление макрофагов, нейтрофилов, фибробластов, моноцитов, лимфоцитов (В-клетки, Т-клетки, NK-клетки), ранняя стимуляция ангиогенеза в очаге деструкции благотворно сказывается на течении воспалительного процесса.

Например, бактерии, количество которых в ране может удваиваться каждые 20 мин. [42], гораздо быстрее ликвидируются нейтрофилами и другими клетками иммунной системы потому, что нейтрофильная реакция стимулируется раньше. В результате предотвращается контаминация раны, что наряду с ранним ферментативным лизисом некротически измененных тканей определяет и более раннее начало следующих фаз репаративной регенерации. Цитокины дополнительно активируют клетки, мигрировавшие в очаг воспаления, стимулируя их функциональную активность.

Цитокины IL-6, IP-10, IL-10, GRO/KC и TGF-β нормализуют процесс воспаления, подавляя гиперэргические проявления и активизируя процессы, протекающие гипоэргически.

Цитокины VEGF, GRO/KC и TGF-β стимулируют ангиогенез, ускоряя рост сосудов рядом с областью повреждения и в самой области повреждения. Это способствует улучшению оксигенации и трофического обеспечения клеток в области репарации.

Цитокины, стимулирующие пролиферацию и дифференцировку клеток, способствуют ускорению фаз формирования и созревания грануляций и формирования и ремоделирования рубца. В частности, в препарате Репарин-Хелпер® этими эффектами обладают цитокины IL-6, VEGF и TGF-β.

Следует отметить, что комплекс цитокинов обеспечивает синергетический эффект — всестороннюю стимуляцию репаративной регенерации с влиянием на разные звенья этого процесса, что и обеспечивает гораздо более заметный результат, чем при использовании одиночных цитокинов. Важно отметить, что механизм действия препарата не ограничивается действием только тех цитокинов, которые в нем содержатся. Клетки организма, получив регуляторную команду при контакте «цитокин–рецептор», начинают сами вырабатывать цитокины, необходимые для взаимодействия с соседними клетками. Запускается каскад последовательных реакций, которые оптимизируют течение репаративной регенерации.

Важно понимать, что все перечисленные этапы происходят в организме и без влияния экзогенно внесенных цитокинов, содержащихся в препарате Репарин-Хелпер®. Однако при их местном введении усиливаются естественные процессы, что значительно ускоряет заживление и повышает качество регенерата, сформированного на месте деструкции. При использовании препарата не было выявлено побочных эффектов, что может быть связано именно с тем, что он де-

ликатно регулирует естественные механизмы регенерации, не нарушая их и не подавляя отдельные фазы воспалительно-репаративного процесса.

Проявление эффектов секретома МСК при заживлении дефектов роговицы представлено в разделах, посвященных экспериментальному изучению и клиническому применению препарата Репарин-Хелпер®.

РАЗДЕЛ 2.

ОСОБЕННОСТИ РЕГЕНЕРАЦИИ РОГОВИЦЫ В УСЛОВИЯХ ИНДУЦИРОВАННОЙ ТРАВМЫ И ПРИМЕНЕНИЯ ПРЕПАРАТА РЕПАРИН-ХЕЛПЕР®. ЭКСПЕРИМЕНТАЛЬНЫЕ ИССЛЕДОВАНИЯ

Для выявления особенностей течения репаративной регенерации под влиянием комплекса цитокинов проведено экспериментальное слепое плацебо-контролируемое исследование с изучением макроскопической и микроскопической картин заживления.

РЕЗУЛЬТАТЫ ЭКСПЕРИМЕНТАЛЬНО-КЛИНИЧЕСКИХ ИССЛЕДОВАНИЙ

Для выявления особенностей течения репарации роговицы под влиянием секретома МСК проведено слепое плацебо-контролируемое исследование. Исследование проведено на трех группах морских свинок, которым индуцировали дефект роговицы.

В ходе исследования определяли динамику клинической картины, оценивая размер и глубину дефекта, выраженность перифокального отека, размер глазной щели, характер экссудата, фотофобию и блефароспазм, неоваскуляризацию роговицы, характер изменений роговицы после заживления. На этом основании и определяли эффективность применения регенеративного препарата для лечения дефектов роговицы.

МАТЕРИАЛЫ И МЕТОДЫ ИССЛЕДОВАНИЯ

Объектом исследования служили 9 клинически здоровых гладкошерстных морских свинок, полученных из питомника ООО «Кролинфо» (Московская область, Орехово-Зуевский район, д. Новая). Эксперимент проводили на базе вивария кафедры анатомии животных ФГБОУ ВО «Московская государственная академия ветеринарной медицины и биотехнологии – МВА имени К.И. Скрябина».

Животных подразделяли на 3 группы случайным образом (табл. 2). В 1-й группе (опытной) для обработки глаза использовали капли Репарин-Хелпер® (ООО «Т-Хелпер Клеточные Технологии», Россия), во 2-й группе (группа сравнения) — кератопротектор в форме геля (действующее вещество — декспантенол, 50 мг), в 3-й группе (контроль) — физраствор.

Таблица 2

Характеристика групп экспериментальных животных

Группа	Препарат	Количество животных
Репарин-Хелпер	Репарин-Хелпер® (глазные капли)	3
Кератопротектор	Кератопротектор	3
Контроль	Физиологический раствор	3

Морских свинок содержали в клетках из поликарбоната (ООО «Лабораторкорм», Россия) с использованием гигиенического подстила для лабораторных животных (ООО «Лабораторкорм», Россия) в контролируемых условиях окружающей среды: температура воздуха 21±2°С и относительная влажность 50–60%. Освещение в экспериментальных комнатах искусственное (12 часов — день, 12 часов — ночь). Животным предоставляли полнораци-

онный гранулированный комбикорм по ГОСТ 32897-2014 (ООО «Лабораторкорм», Россия.) ad libitum, воду давали животным ad libitum. Каждому животному был присвоен индивидуальный номер. Клетки были снабжены этикетками с указанием исследования, вида, пола и группы животных, сроков эксперимента. Перед проведением операции по моделированию язвы роговицы глаза проводили взвешивание животных на лабораторных весах (Adventurer Pro AV2101, США).

Всем животным под общей анестезией (Изофлюран®, Веттранквил®) с помощью роговичного трепана производили кератэктомию, формируя двусторонний дефект роговицы диаметром 5 мм и глубиной около 200 мкм. Нанесение исследуемых препаратов на поверхность глаза начинали сразу после формирования дефекта и продолжали в течение всего периода наблюдения ежедневно, 4 раза в сутки с интервалом 3 часа.

Животные находились под динамическим наблюдением. На 1, 2, 3, 7, 10, 14, 23-е сутки эксперимента проводился клинический осмотр с помощью щелевой биомикроскопии и флуоресцеинового теста, результаты которого фиксировали в таблице (Приложение 1).

Флуоресцеиновый тест (применяли 2% раствор флуоресцеина) проводили в указанные сроки через 30 минут с момента инстилляции препарата. Фотосъемку глаз осуществляли, используя в качестве эталонного объекта тест-полоски TearStrips (Contacare Ophthalmics and Diagnostics), которые фиксировали рядом с глазом во время фотографирования.

Содержание, питание, уход за животными, манипуляции, выведение их из эксперимента осуществляли в соответствии с требованиями Приказов МЗ РФ № 267 от 19.06.2003 «Об утверждении правил лабораторной практики», Приказа МЗ СССР № 742 от 13.11.84 «Об утверждении правил проведения работ с использованием эксперимен-

тальных животных» и Приказа МЗ СССР № 48 от 23.01.85 «О контроле за проведением работ с использованием экспериментальных животных», международными правилами гуманного обращения с животными — директивой 2010/63/EU Европейского парламента и Совета Европейского союза.

РЕЗУЛЬТАТЫ ИССЛЕДОВАНИЯ

Результаты клинического осмотра экспериментальных животных позволили выявить существенные отличия в течении репаративной регенерации роговицы у животных исследуемых групп.

Так, при использовании препарата Репарин-Хелпер® (рис. 2, рис. 3) в форме глазных капель были отмечены особенности развития отека в области травмы: он развивался на 2-е сутки, рассасываясь на 3–4-е сутки, а затем вновь появлялся на 13–14-е сутки, был слабо выражен и рассасывался к 23-м суткам эксперимента. На протяжении периода наблюдения экссудативные явления были практически не выражены. Кроме того, признаки неоваскуляризации появлялись только на 10-е сутки, а к 23-м суткам регистрировали полное заживление дефекта с восстановлением кривизны роговицы, отсутствием шероховатостей в области заживления, рубец был сформирован по типу нубекулы. Примечательно, что происходило частичное восстановление прозрачности роговицы. Эти особенности заживления отличались от таковых в группах сравнения и контроле.

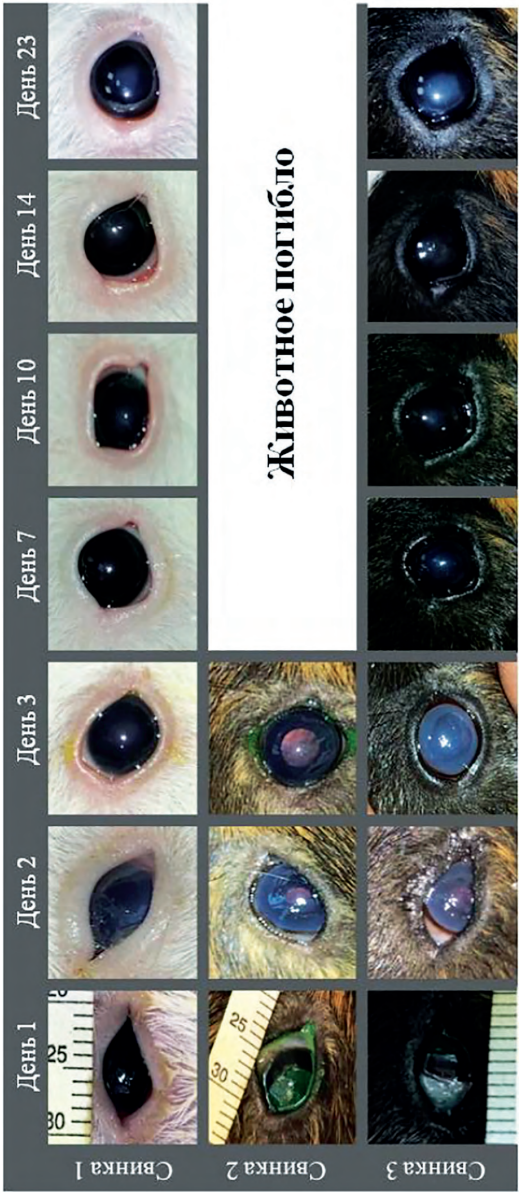

Рис. 2. Динамика состояния роговицы (правый глаз) после кератэктомии у экспериментальных животных в группе «Репарин-Хелпер»

Рис. 3. Динамика состояния роговицы (левый глаз) после кератэктомии у экспериментальных животных в группе «Репарин-Хелпер»

При использовании кератопротектора в форме глазного геля (рис. 4, рис. 5) у всех животных со 2-х суток наблюдения отмечали блефароспазм и фотофобию, а также развитие выраженного отека как в области дефекта, так и перифокально, который сохранялся до конца периода наблюдения. Обильная неоваскуляризация роговицы была отмечена у двух животных с 3-х до 14-х суток эксперимента. Экссудация была выявлена только у одной морской свинки на 7-й день и продолжалась неделю. К 23-м суткам происходило заживление дефекта с образованием рубца по типу лейкомы. Кривизна роговицы не восстанавливалась, отмечались локальные шероховатости на ее поверхности.

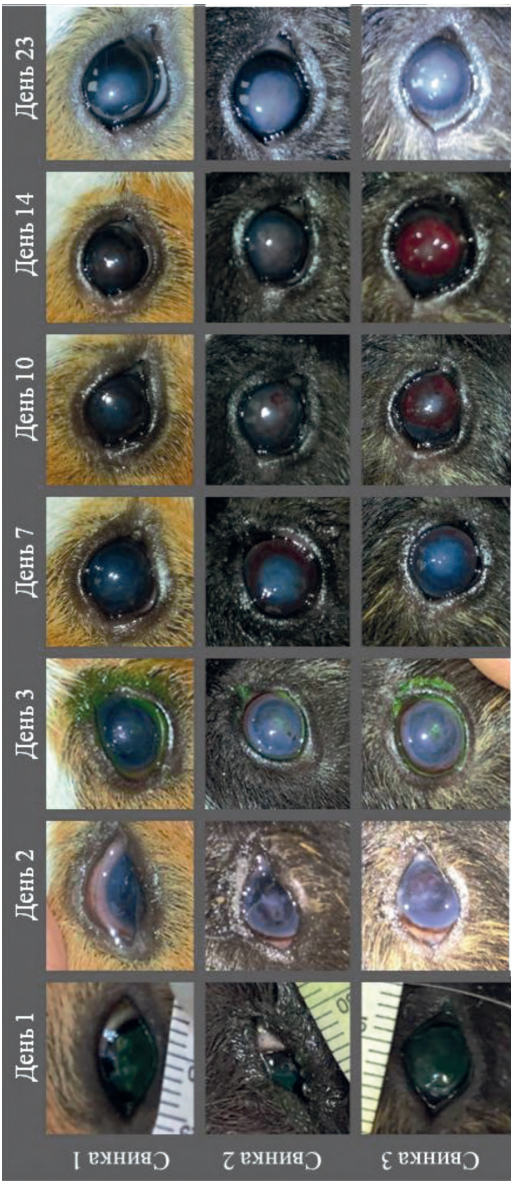

Рис. 4. Динамика состояния роговицы (правый глаз) после кератэктомии у экспериментальных животных в группе «Кератопротектор»

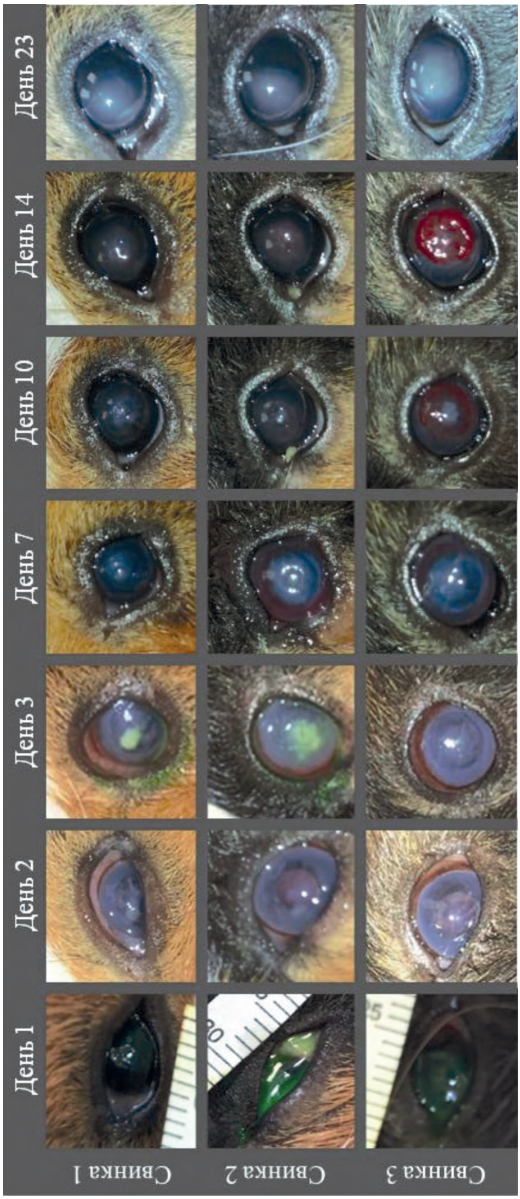

Рис. 5. Динамика состояния роговицы (левый глаз) после кератэктомии у экспериментальных животных в группе «Кератопротектор»

В группе «Контроль» (рис. 6, рис. 7), где в качестве глазных капель использовался физиологический раствор, на 2-е сутки отмечали блефароспазм и фотофобию, на 3-и сутки к этим признакам присоединялись отек роговицы и экссудация. У двух животных (№ 2 и № 3) обильная неоваскуляризация возникала на 7-е сутки и сохранялась вплоть до 23-х. Процесс заживления при этом был не завершен: у одного животного (№ 2) происходило формирование лейкомы, у другого (№ 3) на левом глазу — лейкомы, а на правом — макулы. У животного № 1 процесс протекал более благоприятно: отек и неоваскуляризация были умеренными, заживление дефекта завершилось образованием небольшого рубца по типу макулы.

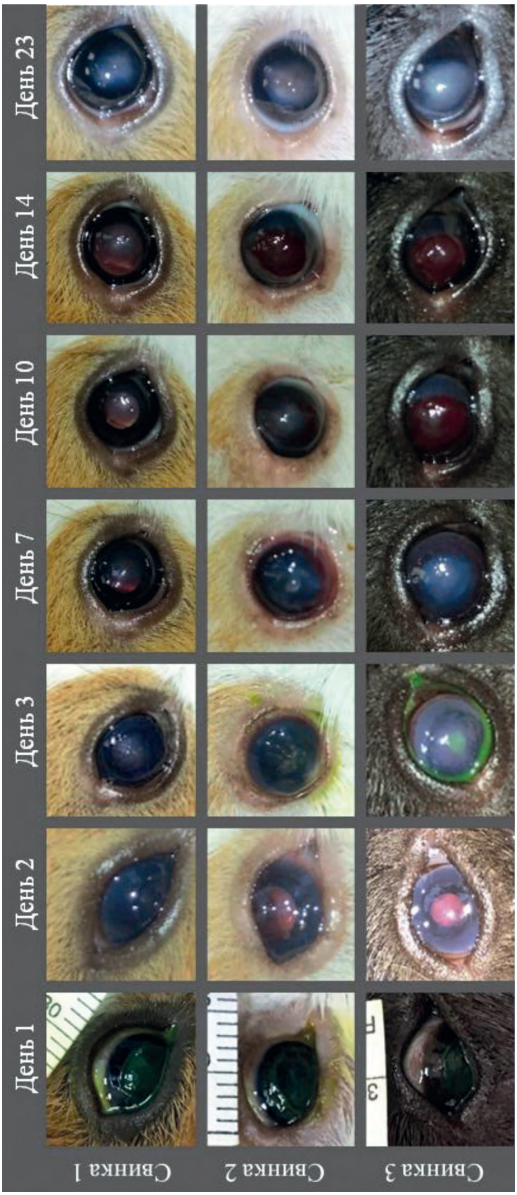

Рис. 6. Динамика состояния роговицы (правый глаз) после кератэктомии у экспериментальных животных в группе «Контроль»

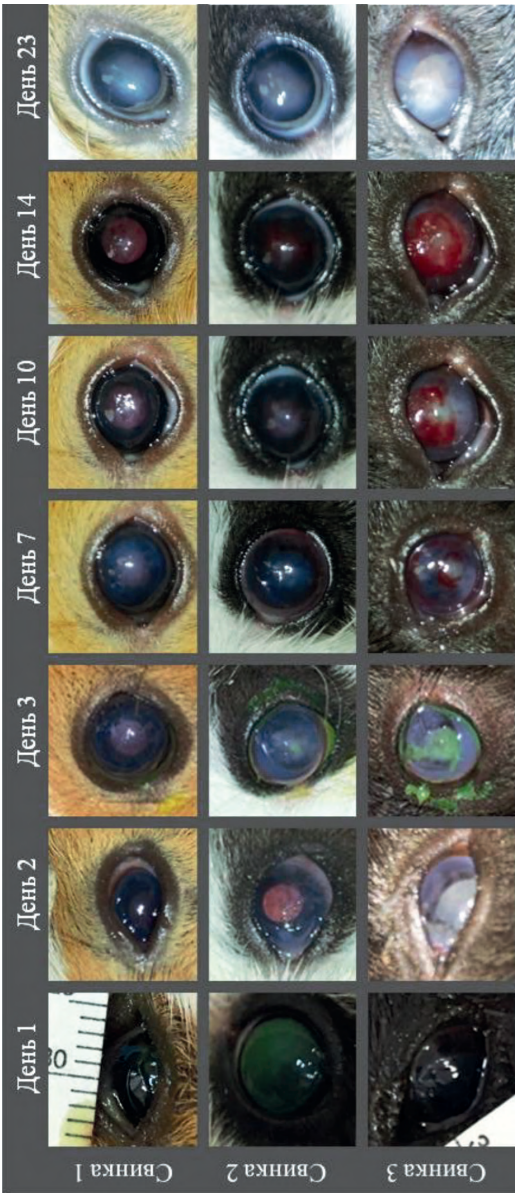

Рис. 7. Динамика состояния роговицы (левый глаз) после кератэктомии у экспериментальных животных в группе «Контроль»

Резюме

Полученные данные свидетельствуют о том, что применение секретома МСК приводит к оптимизации течения репарации и позволяет получить лучшие клинические результаты, чем при использовании кератопротектора на основе дексапантенола и плацебо (физраствор). При использовании препарата Репарин-Хелпер® в форме глазных капель заживление происходило с меньшим отеком, без выраженной экссудации, а также с умеренными рубцовыми изменениями роговицы по типу нубекулы, восстановлением кривизны роговицы и, что особенно важно, с частичным восстановлением прозрачности этой структуры.

Для выявления особенностей течения репаративной регенерации под влиянием комплекса цитокинов на тканевом уровне проведено еще одно экспериментальное исследование, направленное на изучение специфики микроорганизации регенератов роговицы на разных сроках эксперимента.

РЕЗУЛЬТАТЫ ЭКСПЕРИМЕНТАЛЬНО-МОРФОЛОГИЧЕСКИХ ИССЛЕДОВАНИЙ

Для выявления особенностей микроморфологической картины и механизмов заживления роговицы под влиянием секретома МСК проведено слепое плацебо-контролируемое исследование. Исследование проведено на трех группах морских свинок, которым индуцировали дефект роговицы.

В ходе исследования оценивали общую морфологическую картину и определяли величины микроморфометрических показателей: толщину регенерата роговицы, толщину пучков коллагеновых волокон в соединительнотканной части регенерата, а также количество фибробластов и гемокапилляров. Сравнительное изучение структуры регенератов позволило оценить динамику заживления роговицы в разных группах и выявить корреляции с клинической картиной, представленной выше.

МАТЕРИАЛЫ И МЕТОДЫ ИССЛЕДОВАНИЯ

Исследование проведено на 36 клинически здоровых гладкошерстных морских свинках (самцах), полученных из питомника ООО «Кролинфо» (Московская область, Орехово-Зуевский район, д. Новая), случайным образом отобранных, индивидуально промаркированных и карантинированных в течение 7 суток. Экспериментальное моделирование дефекта проведено в ФГБНУ «ФНЦ пищевых систем им. В.М. Горбатова» РАН на базе Экспериментальной клиники-лаборатории биологически активных веществ животного происхождения (г. Москва).

Животных содержали в клетках из поликарбоната Т-4Y2 (ООО «Лабораторкорм», Россия) с использованием гигиенического подстила для лабораторных животных Лигноцель БК 8-15/LIGNOCEL (J. Rettenmaier & Söhne GmbH + Co KG, Германия), в контролируемых условиях окружающей среды при температуре воздуха 22±3°С, относительной влажности 50–60% и искусственном освещении (день и ночь по 12 часов). Морские свинки находились на полнорационном комбикорме (*ad libitum*) по ТУ 9296-002-70941247. Питьевую воду для поения животных получали на установке водоподготовки EMD Millipore RiOs™ 50 (Merc Millipore, Германия), минерализацию осуществляли путем добавления минеральных солей для получения физиологически полноценного минерального состава (минерализация 314–382 мг/л: гидрокарбонаты — 144–180, сульфаты — <1, хлориды — 60–76, кальций — 6, магний — 3, натрий — 50–58, калий — 50–58). Температура воды для поения составляла 10–12°С.

Содержание, питание, уход за животными, манипуляции, выведение их из эксперимента осуществляли в соответствии с требованиями Приказов МЗ РФ № 267 от 19.06.2003 «Об утверждении правил лабораторной практики», Приказа МЗ СССР № 742 от 13.11.84 «Об утверждении правил проведения работ с использованием экспериментальных

животных» и Приказа МЗ СССР № 48 от 23.01.85 «О контроле за проведением работ с использованием экспериментальных животных», международными правилами гуманного обращения с животными — директивой 2010/63/EU Европейского парламента и Совета Европейского союза.

Животных подразделяли на 3 группы случайным образом (табл. 3).

Таблица 3

Распределение животных по экспериментальным группам

Группа	Препарат	Кол-во животных
Репарин-Хелпер	Репарин-Хелпер® (глазные капли)	12
Кератопротектор	Кератопротектор на основе декспантенола	12
Контроль	Физиологический раствор	12

Животным всех групп под изофлурановым наркозом (Aerrane®, Baxter International Inc.) и местной анестезией (Инокаин®, Promed Export Pvt Ltd, Индия) на обоих глазах с помощью роговичного трепана моделировали дефект диаметром 5 мм и глубиной 190±2 мкм (рис. 8), распространяющийся на 3/4 толщины роговицы (толщина интактной роговицы составляет примерно 267±10 мкм).

В группе «Репарин-Хелпер» заживление роговицы происходило под влиянием цитокинов, содержащихся в препарате Репарин-Хелпер®, который применяли в форме капель. В группе «Контроль» репарация происходила при использовании физраствора. В качестве группы сравнения была сформирована группа «Кератопротектор», в которой использовали кератопротектор на основе декспантенола (в упаковке по 50 мг) в форме геля. Все препараты применяли 4 раза в сутки, по 1 капле путем инстилляции в нижний

конъюнктивальный мешок, согласно инструкциям для этих лекарственных препаратов.

Животных выводили из эксперимента через 30 ч., а также на 5, 11, 18, 28, 60-е сутки в камере для эвтаназии (VetTech, Великобритания) путем передозировки изофлурана. Глаза после энуклеации фиксировали в специальных контейнерах (Биовитрум, Россия) в забуференном 10%-ном формалине (Биовитрум, Россия), затем готовили их сагиттальные разрезы, которые после промывки и обезвоживания заливали в парафин по общепринятой методике. Парафиновые срезы толщиной 4–5 мкм окрашивали гематоксилином и эозином по Ван-Гизон и изучали с помощью методов световой микроскопии и микроскопической морфометрии (определяли толщину регенерата, толщину пучков коллагеновых волокон в его соединительнотканной части, подсчитывали количество гемокапилляров и фибробластов в поле зрения (ПЗ) при увеличении в 400 раз). Исследования проводили с помощью микроскопа Jenamed, совмещенного с программой цифрового анализа микроскопического изображения ImageScope 4,0.

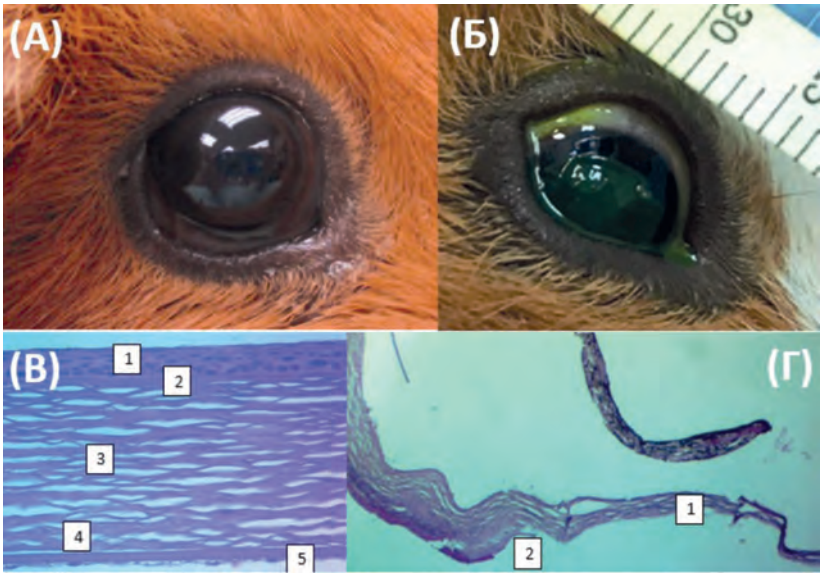

Рис. 8. Область индуцированного дефекта роговицы.
А: внешний вид глаза морской свинки, норма; Б: внешний вид глаза с дефектом, положительная флуоресцеиновая проба;
В: микропрепарат: 1 — эпителий, 2 — наружная пограничная мембрана, 3 — строма роговицы,
4 — задняя пограничная мембрана, 5 — задний эпителий; Г: микропрепарат: 1 — область дефекта
роговицы, 2 — край раны. Гематоксилин и эозин, об. 4, ок. 10

РЕЗУЛЬТАТЫ МИКРОСКОПИЧЕСКИХ ИССЛЕДОВАНИЙ

Через 30 часов (рис. 9) после операции во всех группах экспериментальных животных под микроскопом наблюдалась рана роговицы, поверхность которой покрыта детритом. Ткань стромы роговицы в области дна и по краям раны находилась в состоянии мукоидного набухания, в ней регистрировали отек и нейтрофильный инфильтрат, фибробласты находились в состоянии некроза.

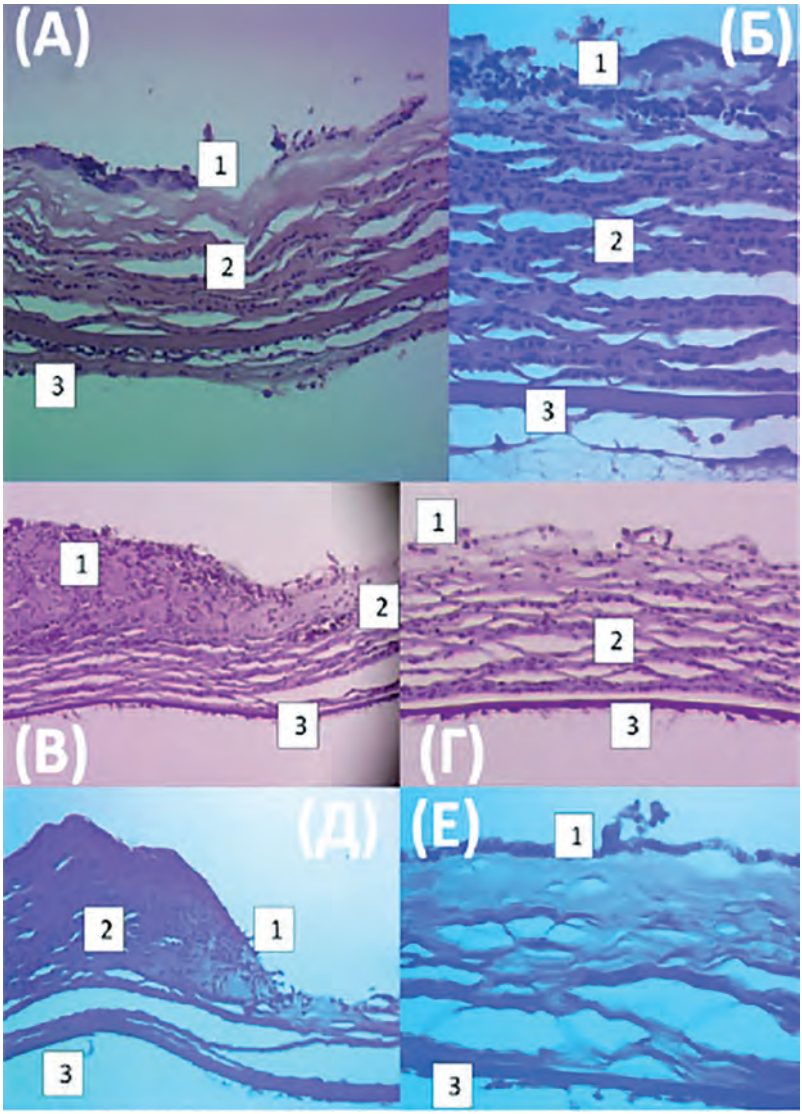

Рис. 9. Область дефекта роговицы, 30 часов после операции.
А: группа «Репарин-Хелпер»; Б: группа «Контроль»;
В: группа «Кератопротектор».
1 — область дефекта роговицы, 2 — радужка, 3 — зрачок.
Гематоксилин и эозин, об. 4, ок. 10

При этом признаки воспалительной инфильтрации выражены в исследуемых группах неодинаково. Так, в группе «Репарин-Хелпер» отек и клеточная инфильтрация были умеренными, а в составе инфильтрата наблюдали сегментоядерные нейтрофилы и макрофаги. В группах «Контроль» и «Кератопротектор» определяли выраженный отеки обильную нейтрофильную инфильтрацию (рис. 10А–Г).

Примечательно, что в группе «Репарин-Хелпер», в отличие от групп «Контроль» и «Кератопротектор», в области дефекта регистрировали фибробласты (отмечены стрелками на рис. 11), что нетипично для данного срока.

Можно полагать, что присутствие макрофагов и фибробластов на ранней стадии развития воспаления объясняется хемотаксисом, вызванным действием содержащихся в препарате цитокинов. Незначительное содержание нейтрофилов в инфильтрате также можно объяснить действием цитокинов, обеспечивающих более раннее появление этих клеток в области деструкции с последующим лизисом детрита.

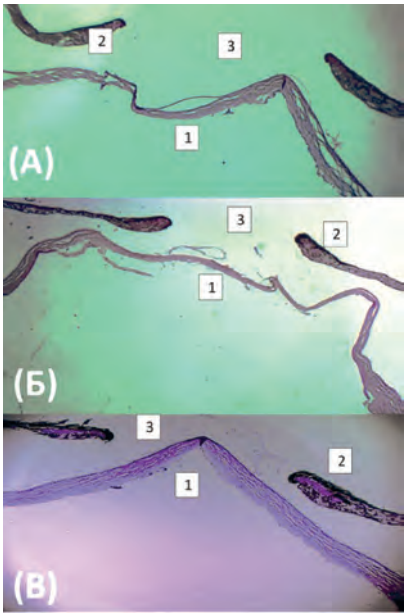

Рис. 10. Состояние тканей в области дефекта роговицы, 30 часов после операции.

А, Б: группа «Контроль»; В, Г: группа «Кератопротектор»;
Д, Е: группа «Репарин-Хелпер».
1 — струп, 2 — строма роговицы с явлениями деструкции межклеточного вещества и лейкоцитарной инфильтрации,
3 — задняя пограничная мембрана.
Гематоксилин и эозин: А, В, Д — об. 10, ок. 10;
Б, Г, Е — об. 40, ок. 10

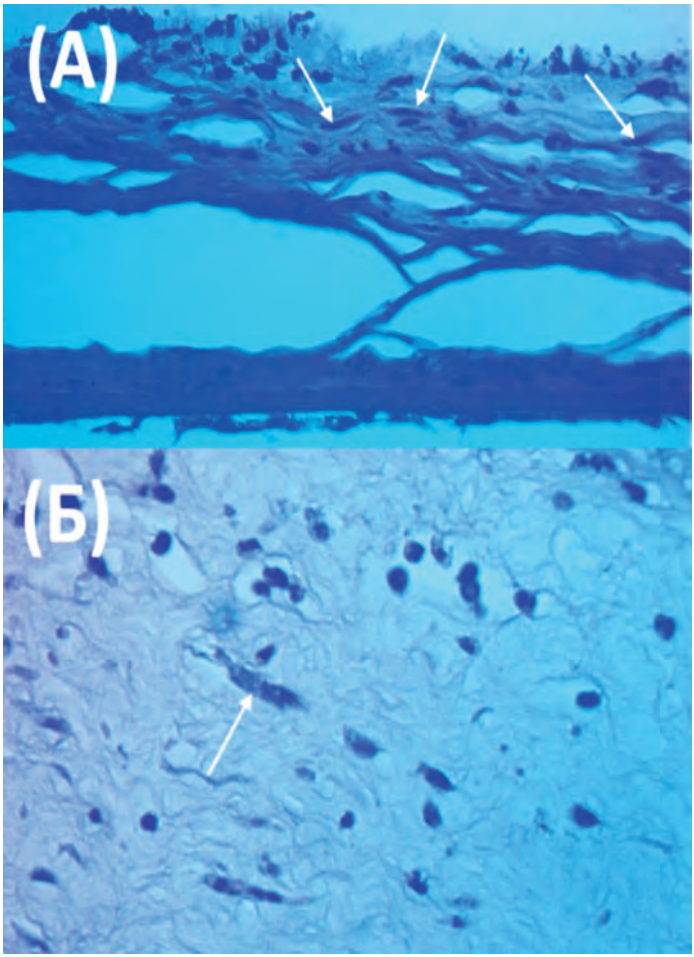

Рис. 11. Группа «Репарин-Хелпер», 30 часов после операции.
Область дефекта роговицы. Фибробласты (показаны стрелками) среди пучков коллагеновых волокон.
Гематоксилин и эозин, об. 40, ок. 10

К 5-м суткам в области дефекта роговицы наблюдали регенерат (рис. 12), который во всех группах был большей частью эпителизирован и имел неравномерную толщину за счет чередования утолщений и истончений.

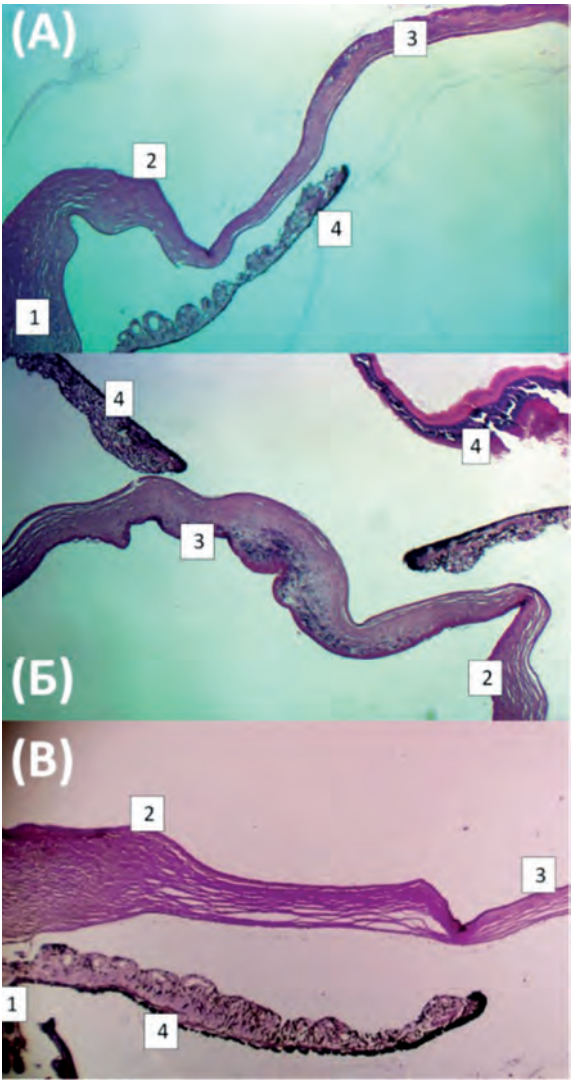

Рис. 12. Область дефекта роговицы, 5 суток после операции.
А: группа «Репарин-Хелпер»; Б: группа «Контроль»;
В: группа «Кератопротектор».
1 — область лимба, 2 — роговица, край дефекта,
3 — область дефекта, 4 — радужка.
Гематоксилин и эозин, об. 4, ок. 10

В группе «Репарин-Хелпер» регенерат был утолщен в центральной части (рис. 13, табл. 4), в его структуре определялись тонкий эпителиальный пласт (3–4 слоя клеток), не имеющий гистотипического оформления, и грануляционная ткань, богатая кровеносными сосудами (9±1 в поле зрения) и фибробластами (22±3 в поле зрения). В соединительнотканной части регенерата визуализировали умеренный диффузный клеточный инфильтрат, состоящий из макрофагов и немногочисленных сегментоядерных нейтрофилов.

В группах «Контроль» и «Кератопротектор» эпителиальный пласт также состоял из 3–4 слоев клеток уплощенной формы и не имел гистотипического оформления. В соединительнотканной части регенерата наблюдали отек межклеточного вещества и обильную инфильтрацию сегментоядерными нейтрофилами. Воспалительный отек, несомненно, и явился причиной выраженного утолщения регенерата.

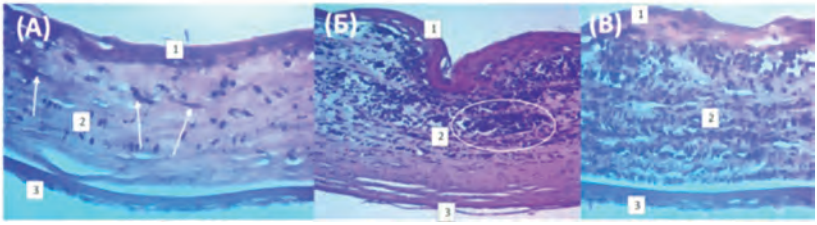

Рис. 13. Структура регенерата роговицы, 5 суток после операции.
А: группа «Репарин-Хелпер». В структуре регенерата преобладает соединительная ткань, воспалительная инфильтрация умеренная. Крупные фибробласты (показаны стрелками) в соединительнотканной части регенерата. Б: группа «Контроль». Виден клеточный детрит (обведен). В: группа «Кератопротектор».
Ткань регенерата с обильной воспалительной инфильтрацией.
1 — эпителий, 2 — соединительнотканная часть регенерата роговицы, 3 — задняя пограничная мембрана.
Гематоксилин и эозин, об. 40, ок. 10

Примечательно, что васкуляризация грануляционной ткани в группе «Контроль» меньше, чем в группе «Репарин-Хелпер» (6,5±1,5 гемокапилляров в ПЗ), а в группе «Керато-

протектор» она, напротив, существенно больше (11±1 гемокапилляров в ПЗ).

При этом количество фибробластов в соединительнотканной части регенерата в группе «Репарин-Хелпер» (22±3 в ПЗ) существенно больше, чем в группе «Контроль» (7±1 в ПЗ) и «Кератопротектор» (5,5±1 в ПЗ).

Выявленная морфологическая картина (рис. 14) свидетельствует о том, что цитокины, содержащиеся в препарате Репарин-Хелпер®, оказывают выраженное действие на течение фазы травматического воспаления. В первую очередь на данную фазу влияют цитокины TGF-β, IP-10, IL-6, IFN-γ, MCP-1 и GRO/KC. Их эффекты проявляются более ранней ликвидацией детрита за счет стимуляции хемотаксиса нейтрофилов и их ранней миграцией в область дефекта. Можно полагать, что результатом этого является также незначительная выраженность воспалительного отека. Раннее ферментативное очищение раны стимулирует и более раннее (по сравнению с группами «Контроль» и «Кератопротектор») начало репаративных процессов.

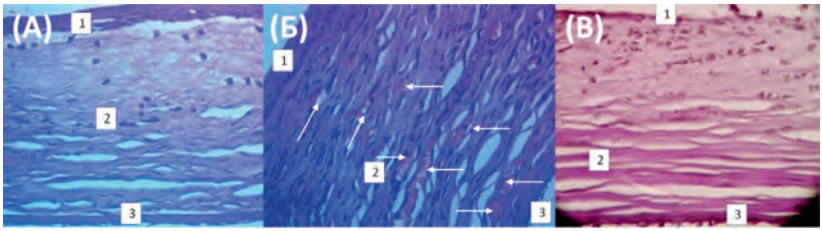

Рис. 14. Структура регенерата роговицы, 5 суток после операции.
А: группа «Репарин-Хелпер». Соединительная ткань регенерата тонковолокнистая, содержит фибробласты, инфильтрирована макрофагами. Б: группа «Контроль». Ткань регенерата хорошо васкуляризована, тонковолокнистая, содержит многочисленные фибробласты и макрофаги. Кровеносные сосуды показаны стрелками. В: группа «Кератопротектор». Молодая соединительная ткань регенерата с диффузной лейкоцитарной инфильтрацией.
1 — эпителий, 2 — строма роговицы,
3 — задняя пограничная мембрана.
Гематоксилин и эозин, об. 40, ок. 10

К 11-м суткам (рис. 15) во всех исследованных группах поверхность регенерата роговицы была неровной, а его толщина увеличивалась, оставаясь при этом неравномерной.

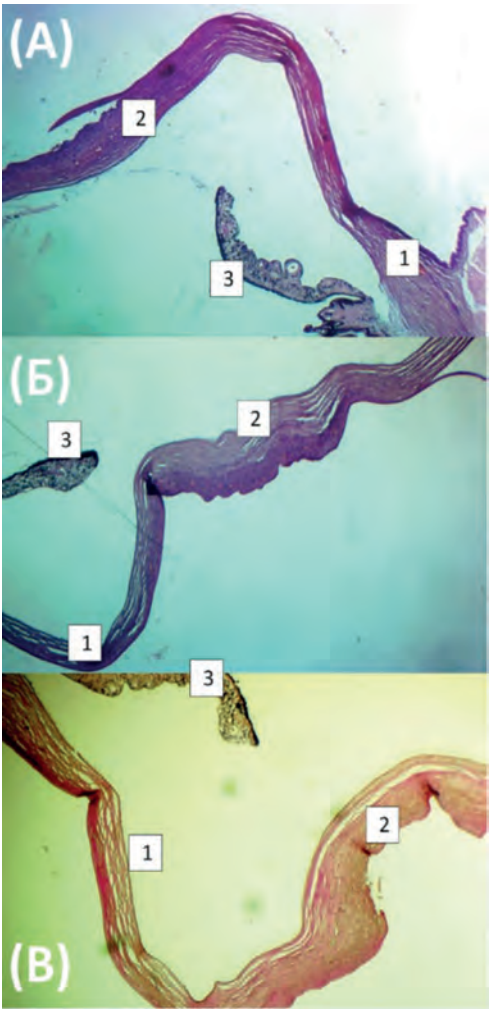

Рис. 15. Область дефекта роговицы. 11 суток после операции.
А: группа «Репарин-Хелпер», Б: группа «Контроль»,
В: группа «Кератопротектор».
1 — роговица, край дефекта, 2 — центр дефекта, 3 — радужка.
Гематоксилин и эозин, об. 4, ок. 10

Эпителиальный пласт во всех группах сформирован 3–4 слоями клеток и не имеет гистотипического строения. Структура соединительнотканной части регенерата имеет существенные отличия. Так, в группе «Репарин-Хелпер» она отличалась упорядоченностью хорошо структурированных пучков коллагеновых волокон (толщина 3,6±0,4 мкм), которая проявлялась их взаимопараллельным расположением (рис. 16). В структуре регенерата наряду с молодой соединительной тканью определялась зрелая, что указывает на ремоделирование фиброзной ткани.

В группе «Кератопротектор» в структуре соединительнотканной части регенерата определялась фиброзная ткань с плотно упакованными пучками коллагеновых волокон толщиной 3,5±0,93 мкм. Наряду с этим сохранялись небольшие области некроза, а также очаговая макрофагально-нейтрофильная инфильтрация. Примечательно, что не снижалось, а напротив, возрастало количество фибробластов (от 33±2 в ПЗ) и гемокапилляров (до 12,5±2,5 в ПЗ), что соответствовало клинически выявленной неоваскуляризации роговицы. Можно полагать, что эти эффекты обусловлены течением репаративной регенерации на фоне хронического воспаления, поддерживать которое способны, в частности, длительно сохраняющиеся очаги некроза.

В группе «Контроль» в соединительнотканной части регенерата определялись два слоя: поверхностный, сформированный хорошо васкуляризованными созревающими грануляциями, и глубокий, состоящий из фиброзной ткани. В поверхностном слое толщина пучков коллагеновых волокон регенерата составляла 3,9±0,56 мкм, количество фибробластов достигало 42±2, а гемокапилляров — 11±1 в ПЗ, что характерно для незрелого регенерата. В глубоком слое величина этих показателей составляла 5,2±0,7 мкм, 22±3 в ПЗ и 6±1 в ПЗ соответственно.

Итак, к 11-м суткам эксперимента в группе «Репарин-Хелпер» определялись признаки созревания регенерата.

Морфологические изменения в группах «Контроль» и «Кератопротектор» хорошо коррелировали с клинически выявленной на этом сроке в предыдущем эксперименте неоваскуляризацией роговицы.

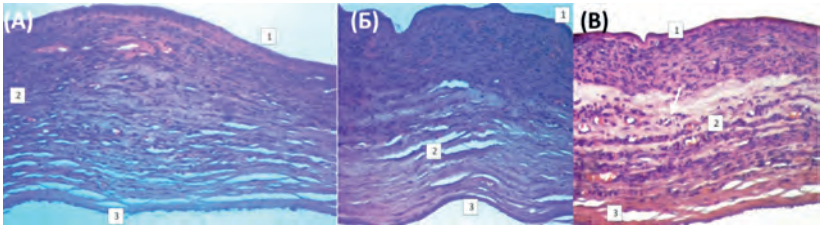

Рис. 16. Структура регенерата роговицы, 11 суток после операции.
А: группа «Репарин-Хелпер». Строма роговицы сформирована тонковолокнистой соединительной тканью, богатой фибробластами и кровеносными сосудами. Б: группа «Контроль». Видна тонковолокнистая поверхностная часть регенерата его глубокая часть с более толстыми и плотно упакованными пучками коллагеновых волокон. В: группа «Кератопротектор». В строме роговицы наблюдаются выраженные фиброзные изменения, виден очаг некроза (стрелка).
1 — эпителий, 2 — соединительнотканная часть регенерата роговицы, 3 — задняя пограничная мембрана.
Гематоксилин и эозин, об. 40, ок. 10

Через 18 суток (рис. 17) в группах «Репарин-Хелпер» и «Контроль» толщина регенерата становилась более равномерной, тогда как в группе «Кератопротектор» этого не наблюдали.

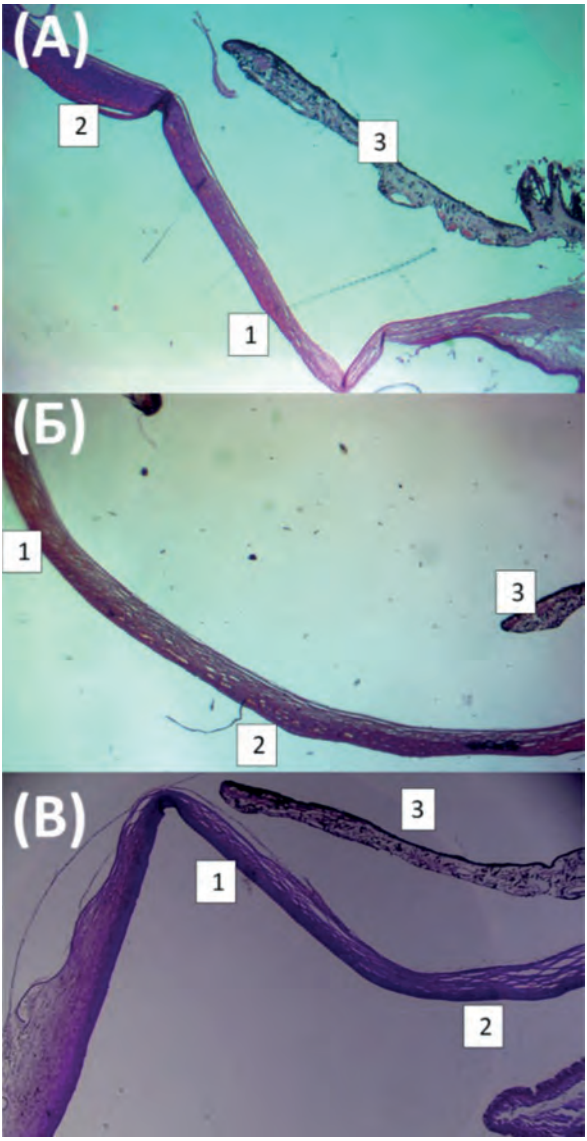

Рис. 17. Структура регенерата роговицы, 18 суток после операции.
А: группа «Репарин-Хелпер»; Б: Контроль; В: Кератопротектор.
1 — роговица, край дефекта, 2 — область дефекта, 3 — радужка.
Гематоксилин и эозин, об. 4, ок. 10

В группе «Репарин-Хелпер» (рис. 18А) эпителий сформирован 4–5 слоями клеток, наблюдается строение, близкое к гистотипическому. В структуре соединительнотканной части регенерата отчетливо видны две зоны: поверхностная, сформированная более молодой соединительной тканью, и глубокая, более зрелая. Регенерат обильно васкуляризован, содержит многочисленные фибробласты, тонкие плотно упакованные пучки коллагеновых волокон, инфильтрирован макрофагами. Наряду с этим встречаются более тонкие области, в которых регенерат стромы представлен зрелой соединительной тканью с тонкими, параллельно расположенными пучками коллагеновых волокон, многочисленными фиброцитами; эта часть регенерата отличалась гиповаскулярностью.

В группе «Контроль» (рис. 18Б) эпителий сформирован 3–4 слоями клеток уплощенной формы, что не соответствует его нормальной гистотипической организации. В структуре соединительнотканной части регенерата наблюдалось уменьшение толщины слоя молодой соединительной ткани при утолщении слоя зрелой рубцовой ткани, структура которой соответствует рубцовой ткани, описанной на предыдущем сроке. Сохранялась увеличенная и неравномерная толщина регенерата и его деформации, связанные с рубцовыми изменениями. Несмотря на признаки созревания рубцовой ткани, сохранялась воспалительная инфильтрация и наблюдались признаки нарушения кровообращения.

В группе «Кератопротектор» (рис. 18В) эпителий сформирован 4–8 слоями клеток. В структуре соединительнотканной части регенерата можно было видеть две зоны: глубокая, сформированная рубцовой тканью, и поверхностная, образованная молодой тонковолокнистой, обильно васкуляризованной и богатой фибробластами соединительной тканью. Диффузная лейкоцитарная инфильтрация ткани сохранялась. В соединительнотканной части регенерата были видны широкие кровеносные сосуды типа венул, диффузный макрофагально-нейтрофильный инфильтрат.

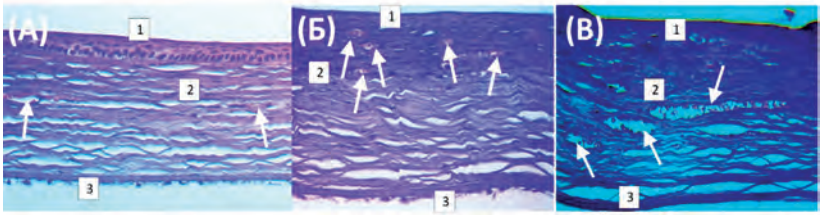

Рис. 18. Структура регенерата роговицы, 18 суток.
А: группа «Репарин-Хелпер». В строме видна зрелая соединительная ткань монотонного оформления с параллельно расположенными пучками коллагеновых волокон. Б: группа «Контроль». В строме видна ткань регенерата, не завершившая ремоделирование. В: группа «Кератопротектор». В строме роговицы видна зрелая соединительная ткань монотонного оформления с параллельно расположенными пучками коллагеновых волокон.
1 — эпителий, 2 — строма роговицы, 3 — задняя пограничная мембрана. Кровеносные сосуды показаны стрелками.
Гематоксилин и эозин, А — об. 40, ок. 10

К 28-м суткам в группе «Репарин-Хелпер» толщина регенерата становилась равномерной и соответствовала толщине интактной роговицы, причем восстанавливалась ее сферическая форма (рис. 19). В группе «Контроль» в области дефекта роговица была истончена, сферичность утрачена, кривизна не восстанавливалась. В группе «Кератопротектор» толщина регенерата стала меньше, чем толщина интактной роговицы, ее поверхность была неровной. Кривизна роговицы не восстанавливалась.

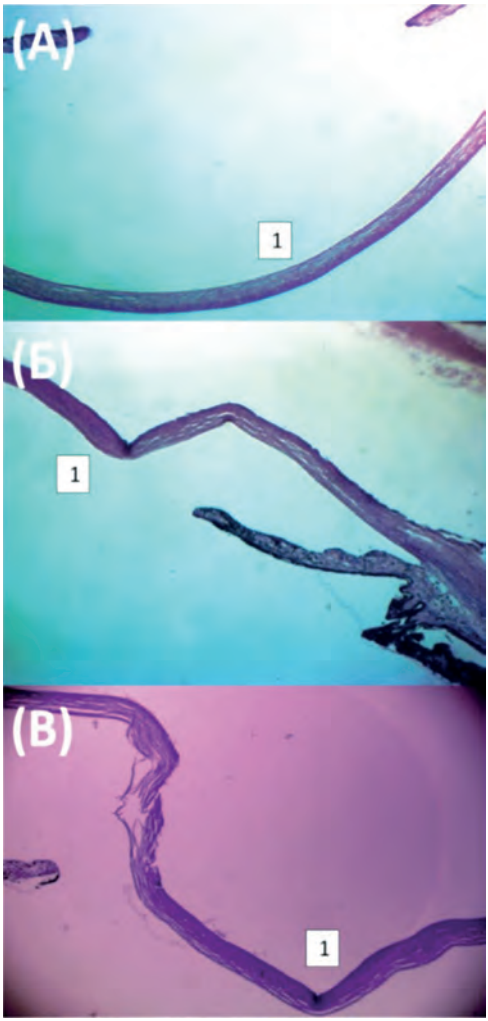

Рис. 19. Состояние роговицы на 28-е сутки после операции. Общий вид.

А: группа «Репарин-Хелпер». Толщина роговицы и ее сферическая форма восстановлены. Б: группа «Контроль». Роговица в области дефекта истончена, уплотнена, сферическая форма утрачена. В: группа «Кератопротектор», роговица в области дефекта истончена, кривизна изменена. 1 — регенерат в области дефекта. Гематоксилин и эозин, об. 4, ок. 10

В группе «Репарин-Хелпер» эпителий имел гистотипическое строение. Регенерат стромы сформирован фиброзной тканью с хорошо структурированными пучками коллагеновых волокон (толщина 4,3±0,9), имеющих взаимопараллельное расположение. Количество фибробластов снижалось по сравнению с предыдущим сроком исследования и составляло до 22±2. Васкуляризация соединительнотканной части регенерата также снижалась по сравнению с предыдущим сроком и группами сравнения (2±1 гемокапилляра в ПЗ), при этом определялись гиповаскулярные области (0–1 гемокапилляр в 1–2 ПЗ), что является морфологическим коррелятом частичного восстановления прозрачности роговицы, регистрируемой клинически. Наряду с этим сохранение диффузной макрофагальной инфильтрации свидетельствует о продолжающемся ремоделировании регенерата. Задняя пограничная мембрана сохранна, задний эпителий восстановлен.

В группе «Кератопротектор» строма была замещена рубцовой тканью с хорошо структурированными, весьма плотно расположенными пучками коллагеновых волокон (толщина 4,4±0,7 мкм). При этом количество фибробластов значительное (31±3 в ПЗ), что указывает на пролонгирование процесса созревания регенерата и фиброзирующий процесс. Количество гемокапилляров по-прежнему велико — 9±1 в ПЗ, что наряду с рубцовыми изменениями стромы роговицы определяет отсутствие прозрачности.

В группе «Контроль» в структуре регенерата определяли эпителий нормального строения. Соединительнотканная часть регенерата была представлена хорошо васкуляризованной фиброзной тканью с толстыми, плотно упакованными пучками коллагеновых волокон (толщина 5,2±0,8 в ПЗ мкм). По показателям количества фибробластов (23±3 в ПЗ) и гемокапилляров (6±1 в ПЗ) регенерат занимал промежуточное положение по сравнению с группами «Репарин-Хелпер» и «Кератопротектор» (рис. 20).

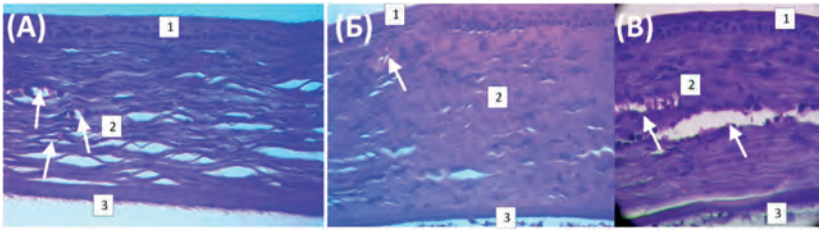

Рис. 20. Регенерат роговицы, 28 суток после операции.
А: группа «Репарин-Хелпер». Регенерат стромы сформирован плотной соединительной тканью с плотно упакованными пучками коллагеновых волокон, кровеносные сосуды показаны стрелками.
Б: группа «Контроль». Регенерат стромы сформирован рубцовой тканью с плотно упакованными пучками коллагеновых волокон.
В: группа «Кератопротектор»: видны области с грубыми, толстыми пучками коллагеновых волокон и резко расширенными венозными сосудами. Регенерат стромы сформирован плотной соединительной тканью с плотно упакованными пучками коллагеновых волокон.
1 — эпителий, 2 — регенерат стромы,
3 — задняя пограничная мембрана.
Кровеносные сосуды показаны стрелками.
Гематоксилин и эозин, об. 40, ок. 10

Через 60 суток (рис. 21) во всех случаях в области дефекта определяли регенерат, в структуре которого находился эпителий и соединительнотканная часть; во всех группах линия эпителиально-соединительнотканного контакта была неровной за счет склеротических изменений; задняя пограничная мембрана утолщена, задний эпителий восстановлен.

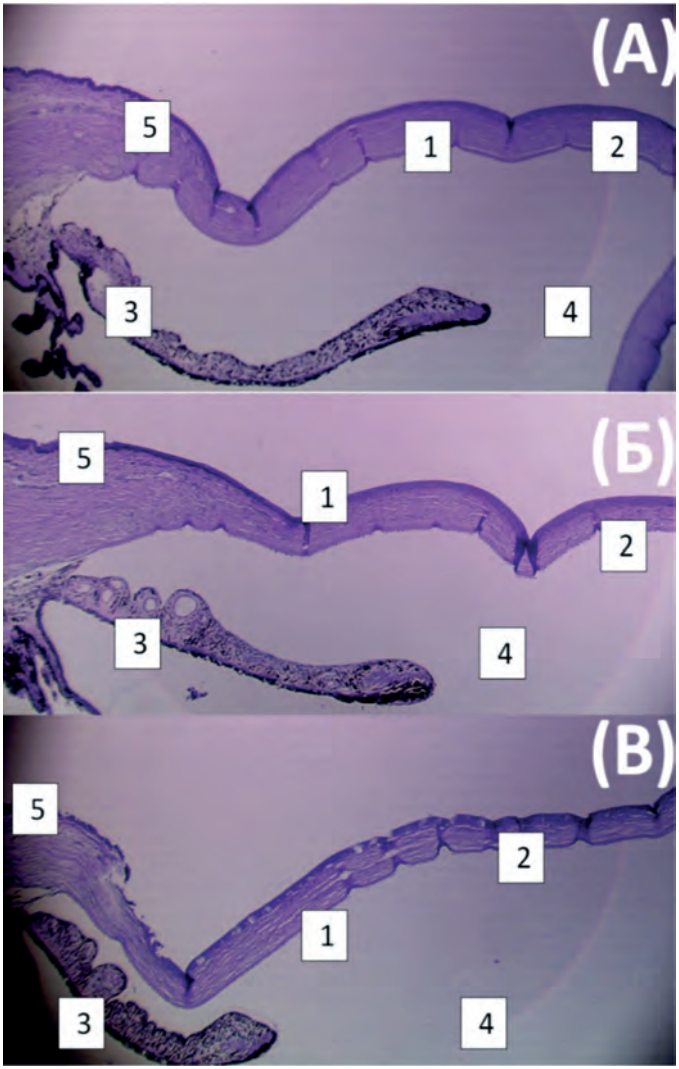

Рис. 21. Структура регенерат роговицы через 60 суток после операции.

А: группа «Репарин-Хелпер»; Б: группа «Контроль»;
В: группа «Кератопротектор».
1 — роговица, 2 — область дефекта, 3 — радужка,
4 — зрачок, 5 — область лимба.
Гематоксилин и эозин, об. 4, ок. 10

Вместе с тем в каждой группе регенерат имел структурные особенности (рис. 22). Так, в группе «Репарин-Хелпер» толщина регенерата равномерна и соответствовала толщине интактной роговицы. Многослойный плоский неороговевающий эпителий роговицы без видимых изменений. Соединительнотканная часть регенерата характеризовалась взаимопараллельным расположением пучков коллагеновых волокон (толщина 5,1±1,3 мкм), среди клеток фибробластического дифферона преобладали фиброциты в количестве 14,5±2,5 в ПЗ. Важно отметить, что в регенерате на фоне гиповаскулярных областей (1–2 гемокапилляра в поле зрения, рис. 23А) встречались немногочисленные аваскулярные области (рис. 23Б), что хорошо коррелировало с клинически выявленным частичным восстановлением прозрачности роговицы.

В группе «Контроль» в области заживления отмечено истончение роговицы (179±27 мкм по сравнению с 254±12 мкм в группе «Репарин-Хелпер»). Эпителий имел гистотипическое строение, а в соединительнотканной основе роговицы признаки склероза были более значительны, чем в предыдущей группе. Пучки коллагеновых волокон толщиной 6,2±1,1 мкм были плотно упакованы, местами расположены разнонаправленно, среди них находились фиброциты в количестве 18±2 в ПЗ. Количество гемокапилляров составляло 2±1 в поле зрения.

В группе «Кератопротектор» в области заживления регенерат имел неравномерную толщину, истончение (178±15 мкм по сравнению с 254±12 мкм в группе «Репарин-Хелпер») и отличался от групп «Репарин-Хелпер» и «Контроль» неровной поверхностью. В эпителиальном пласте были видны многочисленные интраэпителиальные кисты, свидетельствующие о трофических нарушениях в данной структурной зоне. Соединительнотканная часть регенерата имела выраженные склеротические изменения и содержала толстые (6,9±1,12 мкм), плотно упакованные пучки коллагеновых волокон. Количество фиброцитов — 24±4 в ПЗ, то есть

больше, чем в группах «Репарин-Хелпер» и «Контроль», что свидетельствует о замедленном созревании регенерата и, возможно, замедленной регенерации. При этом были видны макрофагальные инфильтраты, указывающие на процесс перестройки регенерата. Гемокапилляры обнаруживались в количестве 4,5±4 в ПЗ, среди них были видны расширенные кровеносные сосуды типа емкостных капилляров, характерных для склеротических изменений и хронического нарушения микрогемодинамики.

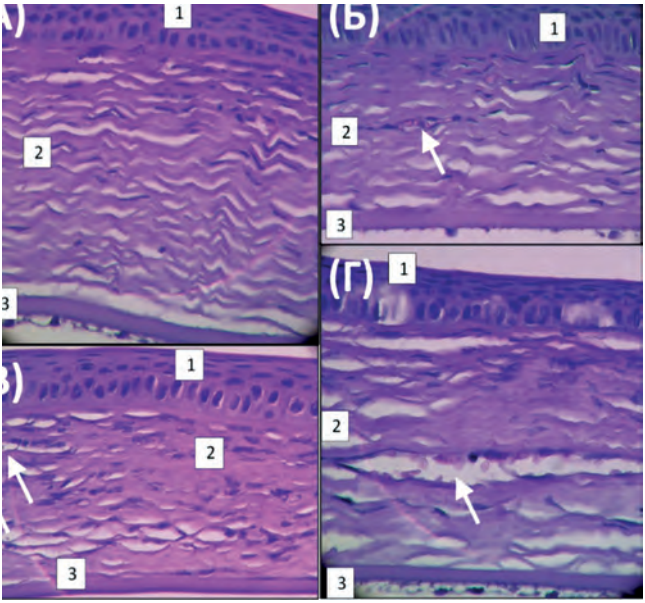

Рис. 22. Регенерат роговицы, 60 суток после операции.
А: группа «Репарин-Хелпер», аваскулярная зона;
Б: группа «Репарин-Хелпер», гиповаскулярная зона;
В: группа «Контроль»: соединительнотканная часть регенерата имеет плотно упакованные пучки коллагеновых волокон и признаки отека; Г: группа «Кератопротектор»: регенерат стромы истончен, эпителий с кистозными полостями, соединительнотканная часть регенерата рубцового строения, расширенный кровеносный сосуд (показан стрелкой). 1 — эпителий, 2 — соединительнотканная часть регенерата, 3 — задняя пограничная мембрана. Гематоксилин и эозин, об. 20, ок. 10

Микроскопические изменения структурных зон роговицы хорошо коррелируют с клинической картиной (рис. 23), которая характеризуется частичным восстановлением прозрачности в группе «Репарин-Хелпер» и формированием рубца по типу лейкомы в группах «Контроль» и «Кератопротектор».

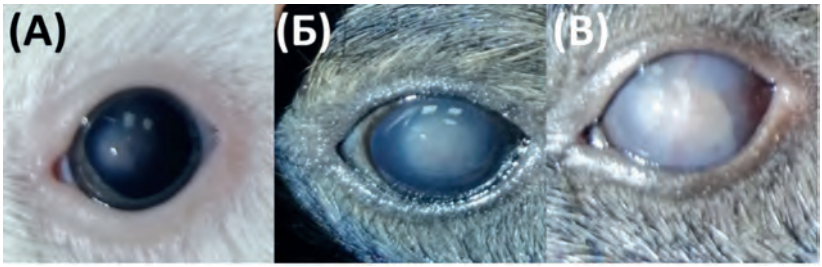

Рис. 23. Состояние роговицы через 23 дня после индуцирования дефекта.
А: группа «Репарин-Хелпер»; Б: группа «Контроль»; В: группа «Кератопротектор»; об. 4, ок. 10

РЕЗУЛЬТАТЫ ИССЛЕДОВАНИЙ РЕГЕНЕРАТОВ РОГОВИЦЫ МЕТОДОМ МИКРОСКОПИЧЕСКОЙ МОРФОМЕТРИИ

Результаты макроскопических и микроскопических исследований хорошо коррелируют с данными, полученными при изучении препаратов методом микроскопической морфометрии (табл. 4–6). Для объективной оценки регенерата в динамике определяли величины таких показателей, как толщина регенерата, количество фибробластов и кровеносных капилляров (в стандартном поле зрения микроскопа при увеличении в 400 раз), толщина пучков коллагеновых волокон.

При изучении динамики толщины регенерата роговицы в ткани регенерата установлены как ее общие закономерности, так и отличительные особенности в изучаемых группах (табл. 4).

Таблица 4

Сравнительная характеристика динамики толщины регенерата роговицы в экспериментальных группах

Срок эксперимента	**Группы**		
	Контроль	Репарин-Хелпер®	Кератопротектор
30 часов	63,1±4,1	64±1,5	65±2,3
5 суток	186±7,3 утолщения 311±14	179±18,2 утолщения 216±4	220±12,3 утолщения 324±6,5
11 суток	372±12,6	358±24,2	512±5,3 и 305±8,5
18 суток	179±6,9 и 224±11,3	221±15	259±19,4 и 143±6,6
28 суток	149±13,2	174±13	165±13,2
60 суток	255±14 утолщенные области 179±27 истонченные области	254±12	237±11 утолщенные области 178±15 истонченные области

Примечание: *толщина интактной роговицы составляет 267±10 мкм.*

К общим закономерностям можно отнести то, что на фоне идентичной толщины дна дефекта (63–65 мкм) во всех группах к 5-м и особенно к 11-м суткам отмечали утолщение области заживления, связанное как с формированием тканей регенерата, так и с воспалительным отеком. С 18-х по 28-е сутки толщина регенерата уменьшалась, что является следствием созреванием его ткани и нивелирования экссудативных явлений. К 60-м суткам толщина регенерата вновь возрастала вследствие преобладания продуктивных явлений.

При этом хорошо заметны отличительные особенности. Так, утолщение на 5-е и 11-е сутки было максимальным в группе «Кератопротектор», минимальным — в группе «Репарин-Хелпер» и занимало промежуточное положение в группе «Контроль», что прямо коррелирует с выраженностью экссудативных явлений, отмеченных при гистологических исследованиях.

Истончение регенерата на 18-е и 28-е сутки было наиболее выражено в группе «Контроль», минимально — в группе «Репарин-Хелпер», в группе «Кератопротектор» оно имело промежуточные значения. Эти отличия обусловлены процессами, признаки которых выявлены при микроскопировании гистопрепаратов: так, в группе «Контроль» отмечены фиброзирующие изменения, в группе «Кератопротектор» наряду с таковыми сохранялись экссудативные явления, в то время как в группе «Репарин-Хелпер» происходило активное формирование и ремоделирование регенерата.

К 60-м суткам толщина регенерата роговицы в группах «Контроль» и «Кератопротектор» не достигала нормальных значений и, кроме того, была неравномерной за счет чередования истончений и утолщенных областей. Этот фактор наряду с фиброзными изменениями и сохранением васкуляризации фиброзной ткани приводил к нарушению светопреломляющих свойств роговицы и утрате ею прозрачности.

Отметим, что только в группе «Репарин-Хелпер» толщина регенерата роговицы соответствовала толщине интактной роговицы, что наряду с восстановлением кривизны и формированием гипо- и аваскулярных областей в ткани регенерата способствует частичному восстановлению ее прозрачности. Толщина пучков коллагеновых волокон во всех группах закономерно возрастает с 5-х по 60-е сутки и имеет близкие значения (табл. 5), так как этот показатель, очевидно, генетически детерминирован. Вместе с тем фиброархитектоника регенерата в исследованных группах значительно отличается.

Так, в группе «Репарин-Хелпер» пучки коллагеновых волокон хорошо структурированы и расположены взаимопараллельно. При этом плотность их упаковки превосходит таковую интактной роговицы.

В группах «Кератопротектор» и группе «Контроль» наблюдаются выраженные рубцовые изменения в строме роговицы: пучки коллагеновых волокон расположены плотно и разнонаправленно, в результате чего роговица утрачивает прозрачность.

Таблица 5

Характеристика регенерата роговицы по толщине пучков коллагеновых волокон, мкм

Срок эксперимента	**Группы**		
	Контроль	Репарин-Хелпер®	Кератопротектор
30 часов	–	–	–
5 суток	3,05±0,89	2,3±0,8	3,5±0,93
11 суток	Поверхностный слой 3,9±0,56 Глубокий слой 5,2±0,7	3,6±0,4	3,5±0,93
18 суток	Поверхностный слой 3,8±0,7 Глубокий слой 4,6±0,85	3,5±0,85	Поверхностный слой 3,8±0,7 Глубокий слой 4,6±0,85
28 суток	5,2±0,8	4,3±0,9	4,4±0,7
60 суток	6,2±1,1	5,1±1,3	6,9±1,12

Продукция межклеточного вещества и, в частности, коллагеновых конструкций реализуется клетками фибробластического дифферона. Определение изменения количества фибробластов (рис. 24) в соединительнотканной части регенерата позволило установить, что в группах «Контроль»

и «Кератопротектор» оно происходило типично: фибробласты выявлялись на 5-е сутки эксперимента, их количество достигало максимальных значений к 11-м и 18-м суткам, а затем начинало снижаться, достигая минимальных значений к 60-м суткам. Тем не менее количество фибробластов в регенерате в этих группах оставалось значительным, что связано с незавершенностью репарации и выраженностью продуктивных процессов.

В группе «Репарин-Хелпер» наблюдали иную картину. Фибробласты здесь идентифицировали через сутки после нанесения повреждения, что нетипично для заживления и может быть связано с влиянием цитокинов, содержащихся в секретоме, а также цитокинов, выделяемыми макрофагами в очаге воспаления. Количество фибробластов возрастает к 5-м суткам и значительно превышает (22±3 против 3±1) количество фиброластов в группах «Контроль» и «Кератопротектор». К 11-м суткам количество фибробластов достигает максимума, а затем постепенно снижается. К 60-м суткам количество фибробластов меньше, чем в группах «Контроль» и «Кератопротектор». Раннее появление фибробластов в области раны роговицы приводит и к более раннему началу продукции ими компонентов межклеточного вещества. В результате регенерат формируется и ремоделирование его начинается также в более ранние сроки, о чем и свидетельствует динамика количества фибробластов.

Эти данные коррелируют с результатами гистологических исследований, согласно которым регенерат в группе «Репарин-Хелпер» отличается наиболее упорядоченным расположением коллагеновых конструкций, сходным с таковым в интактной роговице. Это свидетельствует о векторном синтезе пучков коллагеновых волокон фибробластами, может быть опосредовано действием цитокинов и является фактором, обеспечивающим частичное восстановление прозрачности роговицы.

В группах «Контроль» и «Кератопротектор» к 60-м суткам опыта коллагеновые конструкции грубые, расположены разнонаправленно, а фибробласты весьма многочисленны, что может указывать на продолжение коллагеногенеза и незавершенность репарации.



Рис. 24. Динамика количества фибробластов в ткани регенерата (подсчет проведен в поле зрения микроскопа при увеличении в 400 раз)

Динамика количества кровеносных капилляров отличалась в изучаемых группах (табл. 6, рис. 25). В норме строма роговицы не содержит сосуды микроциркуляторного русла, что является залогом ее прозрачности. При травме роговицы гемокапилляры начинают врастать в область заживления со стороны лимба. Очевидно, оттуда же начинается миграция фибробластов. В процессе заживления важное значение имеет одновременная стимуляция роста капилляров и пролиферации фибробластов, так как для оптимального формирования регенерата необходима достаточная оксигенация области заживления. В случае роговицы не менее важно, чтобы в ходе ремоделирования регенерата максимальное количество гемокапилляров подверглось бы редукции, иначе прозрачность роговицы будет утрачена.

Таблица 6

Характеристика регенерата роговицы по количеству кровеносных сосудов

Срок эксперимента	**Группы**		
	Контроль	Репарин-Хелпер®	Кератопротектор
30 часов	–	–	–
5 суток	6,5±1,5	9±1	11±1
11 суток	Поверхностный слой 11±1 Глубокий слой 6±1	9±1	12,5±2,5
18 суток	Поверхностный слой 10±1 Глубокий слой 3,5±0,5	10±1 (отмечены гиповаскулярные области)	19±1
28 суток	6±1	2±1 (отмечены гиповаскулярные области)	9±1
60 суток	2±1	1,5±0,5 и 0–1 (в гиповаскулярных областях)	4,5±1,5

Таким образом, в группе «Репарин-Хелпер» количество капилляров возрастает на 5-е сутки и остается стабильным до 18-х суток. К 28-м суткам оно снижается в 5 раз, а к 60-м суткам в регенерате появляются гиповаскулярные и даже аваскулярные области. Такая динамика числа гемокапилляров может быть связана на ранних сроках с влиянием фактора роста эндотелия (VEGF) совместно с GRO/KC и TGF-β, которые создают оптимальные условия для формирования регенерата. На поздних сроках на естественное созревание регенерата действует еще и цитокин IP-10, способствующий регрессу гемокапилляров и тем самым частичному восстановлению прозрачности роговицы.

В группе «Контроль» изменение количества кровеносных капилляров является типичным: оно минимально на 5-е сутки, возрастает к 11-м, остается стабильным до 18-х, а затем снижается к 28-м и особенно к 60-м суткам.

Однако гиповаскулярные зоны в этой группе не формируются. Более того, появляются емкостные капилляры, характерные для хронического венозного застоя. Все это наряду с грубыми рубцовыми изменениями стромы и истончением роговицы приводит к необратимым нарушениям ее прозрачности.

В группе «Кератопротектор» васкуляризация регенерата на всех сроках исследования выше, чем в других группах. Количество гемокапилляров велико на 5-е сутки, возрастает к 11-м, достигая максимальных значений к 18-м суткам.

На 28-е и 60-е сутки васкуляризация регенерата еще значительна, что наряду с продолжающимся коллагеногенезом и неравномерной толщиной регенерата обусловливает утрату роговицей прозрачности.

Рис. 25. Количество кровеносных капилляров в ткани регенерата (подсчет проведен в поле зрения микроскопа при увеличении в 400 раз)

Резюме

На основании гистологических и микроморфометрических исследований можно сделать следующие заключения. В регенерате роговицы животных, обработанных препаратом Репарин-Хелпер®, фибробласты появляются уже спустя первые сутки, что объясняется присутствием цитокина TGF-β, известного хемокина, связанного с миграцией фибробластов [32]. Ни в контроле, ни в группе с препаратом сравнения на этих сроках макрофаги и фибробласты обнаружены не были. Интересно, что преобладающие лейкоциты в области раны идентифицированы как макрофаги, что является, вероятно, эффектом цитокина/хемокина MCP-1 [19].

В течение всего периода наблюдения в группе «Репарин-Хелпер» отек и клеточная инфильтрация были выражены в меньшей степени по сравнению с группами «Контроль» и «Кератопротектор». Это объясняется наличием цитокинов IL-6 [25], IL-10 [26] и IP-10 [27], которые, по данным литературы, оказывают противовоспалительное действие. Примечательно, что в группе «Кератопротектор» определялись более значительные деструктивные изменения и воспалительная инфильтрация, чем в контроле и в опыте, хотя в присутствии кератопротектора можно было бы ожидать появления противовоспалительного эффекта.

Обращает на себя внимание раннее формирование и раннее начало ремоделирования регенерата роговицы под влиянием секретома. Так, неоваскуляризация и максимальное количество фибробластов наблюдались в группе «Репарин-Хелпер» раньше, чем в контроле и группе сравнения. Это объясняется наличием в регенеративном препарате Репарин-Хелпер® цитокина VEGF, который обычно ассоциируется с усилением ангиогенеза [37]. Ангиогенез сочетается с пролиферацией и дифференцировкой фибробластов, которые формируют межклеточное вещество соединительно-

тканной части регенерата роговицы. Важно отметить, что на более поздних сроках заживления регресс кровеносных сосудов и уменьшение количества фибробластов происходят прогрессивнее, чем в контроле и группе сравнения. Это свидетельствует о раннем ремоделировании регенерата и может быть связано как с деятельностью макрофагов в ткани регенерата, так и с влиянием цитокина IP-10, содержащегося в препарате Репарин-Хелпер®. Согласно данным литературы, местное введение IP-10 приводит к снижению неоваскуляризации роговицы [38]. Это яркий пример кооперативного характера цитокин-индуцированного заживления, где одновременно присутствуют противоположные регулирующие воздействия, что воспроизводит естественные процессы, стимулируемые стволовыми клетками организма.

Как известно, ремоделирование регенерата происходит в дальнейшем длительно, в течение многих лет. Ранее начало этого процесса под влиянием секретома приводит к тому, что к 30-м и тем более 60-м суткам эксперимента регенерат роговицы имеет черты морфологической зрелости и признаки гисто- и органотипии. Стимуляция регенерации и ремоделирования регенерата роговицы может быть связана с влиянием цитокинов IL-6 и VEGF [30, 31]. Как показывают результаты, под влиянием препарата Репарин-Хелпер® эпителий роговицы восстанавливался значительно быстрее, чем в двух других группах, и уже на ранних сроках приобретал гистотипическое строение. Это может быть связано с присутствием цитокина IL-6, который, как известно, отвечает за регенерацию эпителиальных клеток в роговице [21, 22].

Так, после применения препарата Репарин-Хелпер® заживление завершилось формированием нубекулы, причем не только нормализовались толщина и кривизна роговицы, но и частично восстановилась ее прозрачность. Восстановление прозрачности обусловлено структурой регенерата, которая отличается упорядоченностью пучков коллагено-

вых волокон и снижением количества кровеносных сосудов вплоть до появления аваскулярных областей. Надо полагать, что эффект регресса кровеносных сосудов связан с действием цитокинов, подавляющих ангиогенез в ходе ремоделирования регенерата. В контрольной группе кривизна истонченной роговицы не восстанавливалась, в строме развивалась плотная рубцовая ткань, часто с разнонаправленными пучками коллагеновых волокон, что клинически проявлялось развитием лейкомы. После применения кератопротектора грубые рубцовые изменения стромы сочетались со значительной васкуляризацией и деструктивными изменениями эпителия в виде очагового некроза и интраэпителиальных кист.

РАЗДЕЛ 3.

РЕЗУЛЬТАТЫ КЛИНИЧЕСКОГО ПРИМЕНЕНИЯ ПРЕПАРАТА РЕПАРИН-ХЕЛПЕР® В ОФТАЛЬМОЛОГИИ

В этом разделе собраны сведения о наиболее частых причинах развития такого распространенного патологического состояния, как язвенный кератит (язвы и эрозии роговицы) у собак и кошек. Описаны его этиология, клиническая картина и особенности диагностики, а также приведены схемы и результаты клинического применения препарата Репарин-Хелпер® для лечения язв и эрозий роговицы различного генеза. Репарин-Хелпер® использовался как в монотерапии, так и в составе комплексной терапии.

МАТЕРИАЛЫ И МЕТОДЫ ИССЛЕДОВАНИЯ

Исследования по клиническому применению препарата Репарин-Хелпер® в форме глазных капель проводились на базе кафедры ветеринарной хирургии ФГБОУ ВО МГАВМиБ – МВА имени К.И. Скрябина и Центра неотложной ветеринарной офтальмологии и микрохирургии.

Препарат Репарин-Хелпер® в форме глазных капель применялся у собак и кошек с диагнозами: язва, эрозия роговицы или корнеальный секвестр (табл. 7).

В группу наблюдения были включены животные разных пород, пола и возрастных групп, находящиеся в разных условиях содержания и кормления.

Таблица 7

Нозологические единицы, при которых применялся препарат Репарин-Хелпер® в форме глазных капель

Вид животного	Нозологическая форма	Количество животных
Собаки (72 головы)	Скальпированная рана роговицы	4
	Язва роговицы	32 (2*)
	Эпителиально-эндотелиальная дистрофия	1
	Синдром сухого глаза	3
	Дермоид роговицы	3
	Эрозия роговицы	10 (2*)
	Прободная язва роговицы	5
	Десцеметоцеле	9
	Буллезная кератопатия	2 (1*)
	Химический ожог роговицы	3
Кошки (61 голова)	Скальпированная рана роговицы	1
	Корнеальный секвестр	28 (1*)
	Язва роговицы	10 (3*)
	Десцеметоцеле	1
	Буллезная кератопатия	3
	Прободная язва роговицы	7
	Эозинофильный кератит	1
	Эрозия роговицы	10 (4*)
ВСЕГО		133

* В скобках указано число случаев применения препарата Репарин-Хелпер® в монотерапии.

Весьма многочисленной была группа животных с язвами роговицы (табл. 8). Наиболее подвержены этому заболеванию собаки и кошки брахиоцефалических пород (ши-тцу, французский бульдог, персидские кошки, британские),

а также собаки карликовых пород (чихуахуа, йоркширский терьер) и кошки метисы.

Таблица 8

Породный состав животных с диагнозом язва роговицы

Вид животного	Порода	Количество животных
Собаки (72 головы)	Чихуахуа	7
	Вельш-корги	2
	Французский бульдог	9
	Ши-тцу	11
	Японский хин	1
	Мопс	9
	Пекинес	4
	Йоркширский терьер	9
	Американский стаффордширский терьер	1
	Такса	1
	Бостон-терьер	1
	Хаски	1
	Бигль	1
	Шпиц	1
	Метис	2
	Кане-корсо	2
	Лабрадор-ретривер	1
	Джек-рассел-терьер	2
	Вест-хайленд-уайт-терьер	1
	Дратхаар	1
	Парсон-рассел-терьер	1
	Немецкая овчарка	1
	Английский бульдог	2
	Той-терьер	1

Вид животного	Порода	Количество животных
Кошки (61 голова)	Метис	10
	Британская	17
	Мейн-кун	3
	Персидская	7
	Шотландская вислоухая	10
	Сиамская	1
	Беспородная	8
	Шиншилла	1
	Экзот	1
	Невская маскарадная	1
	Абиссинская	1
	Сфинкс	1

Как видно из табл. 7, среди собак наиболее часто встречались язвы и эрозии роговицы, а у кошек — корнеальный секвестр, а также эрозии и язвы роговицы.

При диагностике заболевания использовали следующие методы:

1. Сбор анамнеза. Вид животного, порода, пол, возраст. Тип кормления и режим содержания (в домашних условиях, в вольере, имеет ли доступ к свободному выгулу и т.п.). Статус вакцинации. Приблизительное время возникновения патологии и обстоятельства, этому предшествующие. Наличие ранее перенесенных офтальмопатий или наличие хронических заболеваний глаз, а также системных патологий заразной и незаразной этиологии. Производилось ли уже лечение, и если да, то какими препаратами, субъективная оценка динамики лечения (положительная или отрицательная).

2. Общий клинический осмотр животного. В ряде случаев при повреждениях роговицы, даже поверхностных,

может подниматься температура тела пациента, владельцем может отмечаться апатия животного и отказ от корма.

3. Общий офтальмический осмотр, щелевая биомикроскопия, флюоресцеиновый тест, проба Зейделя, тест Ширмера.

Общий офтальмический осмотр осуществляли с помощью налобной бинокулярной лупы с осветителем (увеличение ×6). Производилась оценка состояния и положения век (фотофобия, блефароспазм, наличие и характер экссудата, размер глазной щели, положение век, их целостность) и конъюнктивы (цвет, целостность, состояние третьего века, наличие инородных тел, характер и величина отека). Щелевая биомикроскопия (использовалась щелевая бинокулярная лампа, увеличение ×10). Исследовали передний отрезок глазного яблока — роговица (целостность, локализация, размер, глубина и характер повреждения, вид и локализация отека роговицы, наличие инородных тел), состояние передней камеры глаза (глубина, наличие воспалительного экссудата и клеток, хрусталиковых масс, стекловидного тела), радужная оболочка (целостность, воспаление, состояние зрачкового отверстия и его реакция на свет), после медикаментозного мидриаза — состояние передней капсулы хрусталика, самого хрусталика (степень и локализация помутнения, дислокация). Флюоресцеиновый тест использовался для обнаружения непосредственно эрозии или язвы роговицы и определения её границ. Проба Зейделя использовалась для определения скрытых прободных ранений. Тест Ширмера применялся для определения слезопродукции, когда имело место подозрение на синдром сухого глаза и, как следствие, дефицит слезы.

Всем пациентам препарат Репарин-Хелпер® применялся в форме глазных капель, по 1 капле в нижний конъюнктивальный мешок с кратностью 3–4 раза в день. Длительность терапии зависела от нозологической формы, динамики патологического процесса, метода лечения и составляла при консервативном лечении от 3 до 30 дней, при

хирургическом лечении — не менее 21 дня. Другие препараты применяли в соответствии с инструкцией.

Ниже приведены клинические примеры терапии различных патологий роговицы глаза с применением регенеративного препарата Репарин-Хелпер®.

ЭРОЗИИ И ЯЗВЫ РОГОВИЦЫ: ЭТИОЛОГИЯ, КЛИНИЧЕСКАЯ КАРТИНА, РЕЗУЛЬТАТЫ ЛЕЧЕНИЯ

Язва роговицы характеризуется деструкцией эпителия (такой дефект считается поверхностным) или эпителия и стромы роговицы (глубокий дефект), вплоть до ее прободения (рис. 26).

Клинически у животного идентифицируется нарушение целостности роговицы, светобоязнь, слезотечение, гнойные выделения. Часто можно отметить неоваскуляризацию роговицы, перифокальный или тотальный отек роговицы, гнойные инфильтраты в строме, признаки кератомаляции, гипопион и асептический гнойный передний увеит.

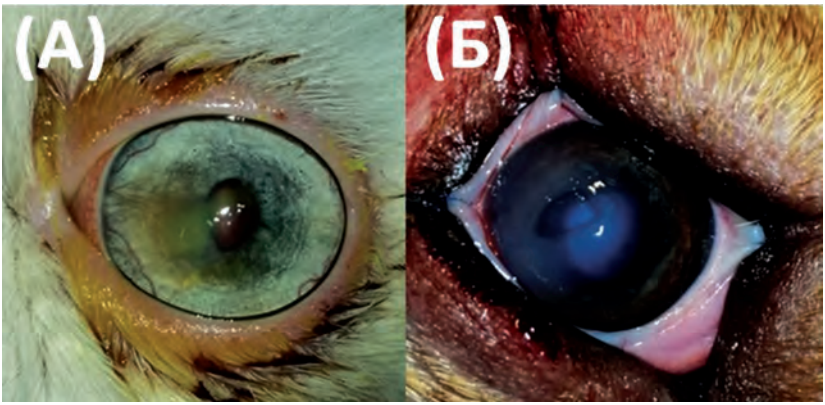

Рис. 26. Язва роговицы:
А — поверхностная, Б — глубокая

Язва роговицы часто встречается у собак и кошек, являясь не только следствием травм, но и результатом породной предрасположенности в связи с анатомическими особенностями глаза и его вспомогательных структур. Таким образом, сохраняет актуальность вопрос разработки и внедрения оптимальных схем лечения пациентов с язвами роговицы или с теми офтальмопатиями, которые могут привести к ее развитию. При этом также очевидна значимость полного обследования животных при первичном приеме и их дальнейшего динамического наблюдения.

Повреждение роговицы всегда является ургентной ситуацией, требующей немедленного оказания квалифицированной помощи. В противном случае существенно возрастает риск развития осложнений, которые могут проявляться в формировании глубоких стромальных и септических язв, развитии кератомаляции, некроза и прободения роговицы. Такие состояния могут привести не только к снижению или потере зрения, но и к утрате глаза как органа. Невозможность заживления роговицы по типу полной регенерации (реституции) объясняется особенностями ее строения.

Будучи частью белочной оболочки глаза, роговица является весьма прочной и способна к тому же к поддержанию выпуклой формы благодаря плотной соединительнотканной основе. Кроме того, роговица входит в состав прозрачных сред глаза и является проницаемой для прохождения световых лучей. Выполнение такого широкого спектра функций становится возможным благодаря особенностям строения роговицы [43]. В ее структуре различимы несколько зон (рис. 27): многослойный плоский неороговевающий эпителий, строма (состоит из аваскулярной плотной оформленной соединительной ткани с взаимопараллельно расположенными пучками коллагеновых волокон), задняя пограничная мембрана и задний эпителий (однослойный плоский эпителий).

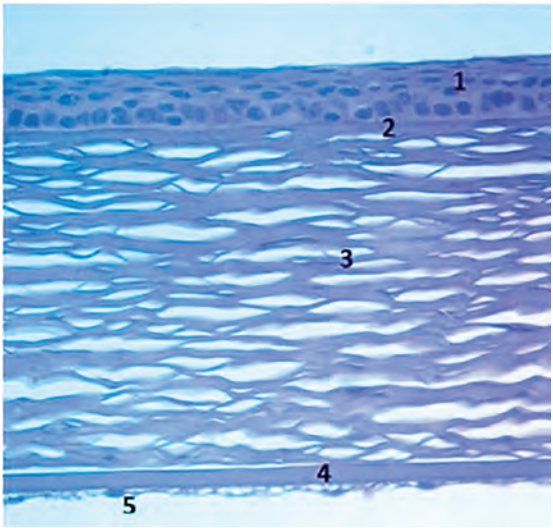

Рис. 27. Строение роговицы:
1 — многослойный плоский неороговевающий эпителий,
2 — собственное вещество роговицы,
3 — задняя пограничная мембрана, 4 — задний эпителий.
Гематоксилин и эозин, об. 20, ок. 10

Особое значение имеет зона лимба, обрамляющая роговицу и содержащая рыхлую соединительную ткань, кровеносные сосуды и стволовые клетки (лимбальные). Эта зона участвует в трофическом обеспечении, а также в физиологической и репаративной регенерации роговицы.

Многослойный эпителий роговицы, будучи плоским и неороговевающим, обладает некоторой устойчивостью к воздействию повреждающих факторов. Как и все эпителии, он отличается высокими репаративными возможностями и в условиях повреждения до уровня базальной мембраны регенерирует гистотипически, с полным восстановлением структуры.

Иная ситуация возникает при повреждении не только эпителия, но и стромы роговицы. При этом включаются механизмы репарации соединительной ткани, причем вначале

наблюдается рост грануляционной ткани с кровеносными сосудами со стороны лимба с дальнейшим формированием рубцовой ткани (бельма). Рубцовая ткань всегда в той или иной степени васкуляризована, а толщина и архитектоника коллагеновых волокон в ней существенно отличается от таковых в интактной роговице, что резко снижает ее прозрачность и обусловливает утрату зрения.

Этиологические факторы, приводящие к развитию язв роговицы, многообразны. Среди них наиболее распространены как травматические повреждения о посторонние предметы, так и травмы, вызванные такими офтальмопатиями, как дистрихиазис, эктопические ресницы, энтропион. А также хронические (индолентные) эрозии и язвы (боксеры, таксы), лекарственные эрозии и язвы, герпетические язвы роговицы. Эрозии и язвы роговицы различной этиологии имеют некоторые особенности клинического течения, диагностики и лечения, в этой связи остановимся на их описании подробнее.

Травматические повреждения (рис. 28) являются наиболее частой причиной возникновения язв роговицы. Животные травмируются во время игр, при беге о ветки, сухую траву или при агрессивных взаимодействиях с другими животными (когти, зубы). Основную опасность при этом представляет сильная деформация тканей, контаминация раны патогенной или условно-патогенной микрофлорой, возможность сохранения инородных тел в области травмы. Локализация и форма таких эрозий разнообразны. Сам факт травмы нередко отмечается владельцами животного в процессе сбора анамнеза. Характеризуется внезапным, резким началом, выраженным блефароспазмом, фотофобией, обильным слезотечением, которое через 1–2 суток сменяется выделением гнойного экссудата. При осмотре переднего отрезка глазного яблока можно отметить гиперемию и отёк конъюнктивы вплоть до хемоза. Щелевая биомикроскопия и тест с флюоресцеином позволяют выявить дефект роговицы, его

локализацию, размеры, форму и глубину, наличие свободно лежащего эпителия, степень его прилегания к строме. При осмотре необходимо исключить наличие инородных тел как в области дефекта, так и в конъюнктивальном мешке. Наличие перифокального отека и неоваскуляризация роговицы отмечаются не у всех животных, что зависит от времени, прошедшего с момента травмы, травмирующего фактора, погодных условий, видовых и индивидуальных особенностей местной реактивности. Отек роговицы может появиться в первые сутки и иметь разную степень выраженности, а может так и не развиться.

Рис. 28. Травматическая язва роговицы у собаки

Дистрихиазис крайне редко встречается у кошек (преимущественно у мейн-кунов и британских) и распространен у собак определенных пород (пудель, шпиц, спаниель, пекинес, ши-тцу, японский хин, йоркширский терьер, реже таксы и лабрадоры). Данная офтальмопатия характеризуется тем, что на интрамаргинальном крае верхнего

и/или нижнего века из протоков мейбомиевых желез начинается аномальный рост ресниц (рис. 29), различных по своей жесткости, количество которых может варьировать от одной до нескольких десятков. Если эти ресницы жесткие, то при соприкосновении с роговицей они вызывают её хроническое механическое раздражение, которое и приводит к слезотечению, блефароспазму, хроническому конъюнктивиту, а в более тяжелых случаях — к сосудистому и пигментозному кератиту, эрозиям и язвам роговицы.

При констатации эрозии роговицы травматического генеза необходимо исключить дистрихиазис, так как он может осложнять проводимое лечение, стимулируя заживление по типу неполной регенерации с образованием рубца.

Из нюансов диагностики данной патологии необходимо обратить внимание на породу (может находиться в группе риска по заболеванию) и более тщательно исследовать интрамаргинальный край верхнего и нижнего века. Также следует обратить внимание на форму эрозии и положение ресницы относительно эрозии: если ресница при смыкании век и движении глазного яблока проходит через эрозию, скорее всего, именно эта ресница и является причиной ее образования.

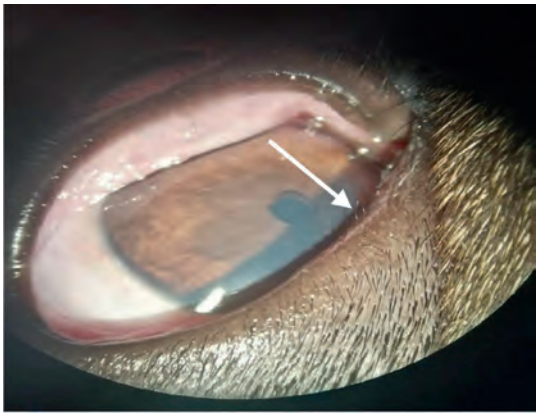

Рис. 29. Патологические ресницы на интрамаргинальном крае нижнего века

Еще одной ситуацией, связанной с неправильным ростом ресниц, является их эктопия. Эктопические ресницы — это аутосомно-доминатное генетическое наследуемое заболевание, которое характеризуется тем, что ресница (ресницы) растет сквозь конъюнктиву верхнего века, проходя тарзальную пластинку. К данной офтальмопатии предрасположены собаки пород карликовый пудель (наиболее часто), брюссельский грифон, брабансон, ши-тцу, реже встречается у чихуахуа, золотистого ретривера, английского бульдога, французского бульдога, пекинеса, кавалер-кинг-чарльз-спаниеля, боксера, пуделя, джек-рассел-терьера, английского кокер-спаниеля, колли, шетландской овчарки, йоркширского терьера.

В большинстве случаев через конъюнктиву третьего века растет лишь одна ресница (рис. 30), но бывает, что ресницы располагаются по всему своду конъюнктивы верхнего века или локально в виде пучка.

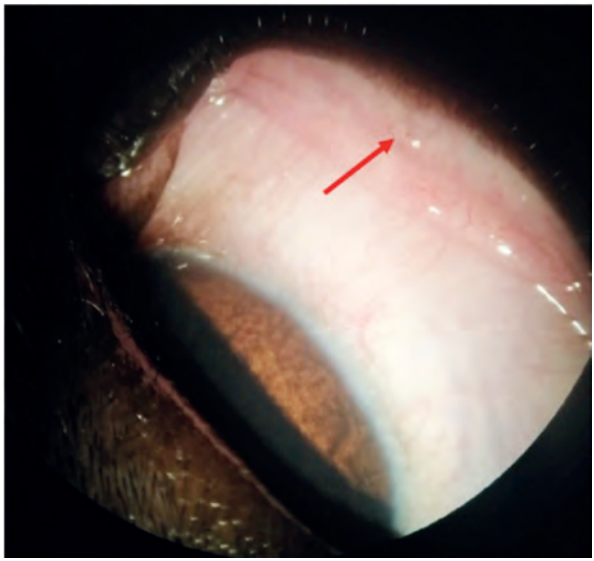

Рис. 30. Эктопическая ресница на внутренней стороне верхнего века (указана красной стрелкой)

Эктопические ресницы имеют обычно черный цвет, но могут быть и белыми, что усложняет их визуализацию на фоне розовой конъюнктивы. В связи с этим при осмотре необходимо использовать щелевую лампу или налобную бинокулярную лупу с хорошим осветителем и не менее чем шестикратным увеличением.

Клинические проявления эрозий роговицы, которые возникли в результате воздействия эктопической ресницы, имеют свои особенности: патологический процесс начинается у животного с дискомфорта, слезотечения, затем возникает блефароспазм, животное пытается чесать глаз.

Эрозия чаще имеет округлую форму, незначительный перифокальный отек и локализуется в дорсальном квадранте роговицы (с «11 до 13 часов»).

Консервативное лечение в данной ситуации приносит временное облегчение, а при его отмене клинические признаки вновь манифестируют.

Поэтому выявленные эктопические ресницы необходимо удалять, в противном случае эрозия быстро углубляется, возникает стромальная язва роговицы, появляется сильный отек, неоваскуляризация. Процесс может сопровождаться появлением буллезной кератопатией, десцеметоцеле и перфорацией.

Энтропион (заворот век) также сопровождается развитием эрозий роговицы, которые возникают из-за повреждения роговицы волосистой частью века. Среди собак наиболее предрасположены животные с рыхлой конституцией: шарпеи, чау-чау, кане-корсо, бульмастифы, мастифы, английские бульдоги, ротвейлеры, лабрадоры и др.

Среди кошек (рис. 31) данное состояние отмечается как у мейн-кунов, британских и шотландских кошек, сфинксов, так и у метисов и беспородных. У беспородных кошек, имеющих свободный доступ к улице, часто возникают так называемые рубцовые завороты вследствие хронических конъюнктивитов и травм.

Собаки и кошки некоторых пород имеют так называемый брахицефалический синдром (БЦС), при котором измененная форма черепа приводит к образованию носогубной складки, из-за которой возникает медиальный энтропион нижнего века. Эта офтальмопатия характерна для всех брахицефалических пород (мопсы, пекинесы, французские бульдоги, персидские кошки, экзоты).

При классическом завороте век в месте, где веко соприкасается с роговицей, через некоторое время происходит скарификация эпителия и появляется эрозия. Она, в свою очередь, вызывает сильный болевой синдром, что и приводит к выраженному блефароспазму, из-за которого веко заворачивается ещё сильнее. Данное состояние называется спастический заворот век. Время появления эрозии при энтропионе самое различное: у одних животных это может произойти уже в первые дни после начала основного заболевания, у других — через несколько недель.

При БЦС и медиальном энтропионе эрозия появляется не всегда, часто процесс сопровождается появлением сосудистого, а потом пигментозного кератита, минуя стадию эрозирования. Из специфических признаков можно отметить округлый, поверхностный дефект роговицы в проекции завернутой части века, который окрашивается в зеленый цвет при использовании флюоресцеинового теста. Размер эрозии зависит от степени заворота века, но, как правило, не менее 3–4 мм. Если эрозия свежая, то отек и неоваскуляризация отсутствуют, но в дальнейшем они появляются и становятся выраженными. Углубление дефекта происходит нечасто, при этом формируются грануляции, а затем — рубцовая ткань, которая покрывает зону эрозии и препятствует её дальнейшему распространению. Поэтому при лечении таких эрозий восстановления структуры роговицы ожидать не стоит.

Очевидно, что эффективное лечение эрозий роговицы в данной ситуации должно сопровождаться коррекцией

заворота век. Особенно это утверждение важно при лечении энтропиона и образовавшейся из-за него эрозии у мейн-кунов, британских, шотландских, персидских кошек, сфинксов, так как у этих пород кошек высока вероятность появления на месте эрозии корнеального секвестра.

Рис. 31. Энтропион (заворот нижнего века) у кошки. В проекции заворота нижнего века эрозия роговицы с новообразованными сосудами

Клинический пример № 1. Травматическая язва у беспородной кошки 2-летнего возраста (рис. 32). Механизм травмы неизвестен. Лечение животного проводилось консервативно с использованием антибактериальных глазных капель из группы фторхинолонов и препарата Репарин-Хелпер® в форме глазных капель с кратностью 3 раза в день. Через 14 дней после начала лечения было отмечено полное заживление дефекта по первичному натяжению. Консервативное лечение данного пациента заняло 14 дней.

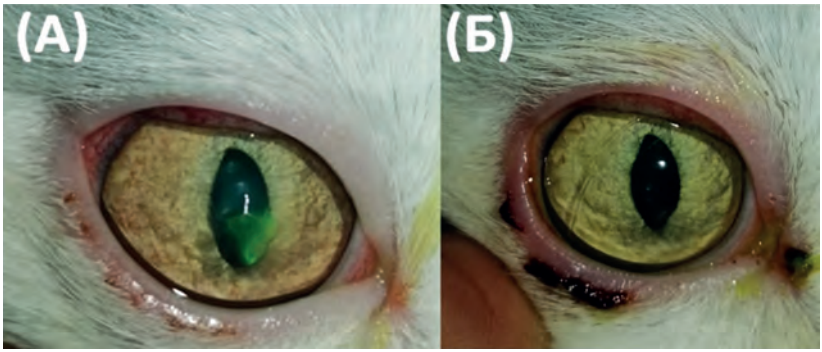

Рис. 32. Травматическая язва роговицы у кошки до (А) и после (Б) лечения

Клинический пример № 2. Травматическая язва роговицы у собаки (французский бульдог, 1 год). Травма произошла в результате повреждения роговицы глаза веткой (рис. 33А).

Лечение животного проводилось консервативно с использованием антибактериальных глазных капель из группы фторхинолонов и препарата Репарин-Хелпер® в форме глазных капель с кратностью 3 раза в день. Длительность терапии составила 30 дней, заживление произошло с образованием нубекулы (рис. 33Б).

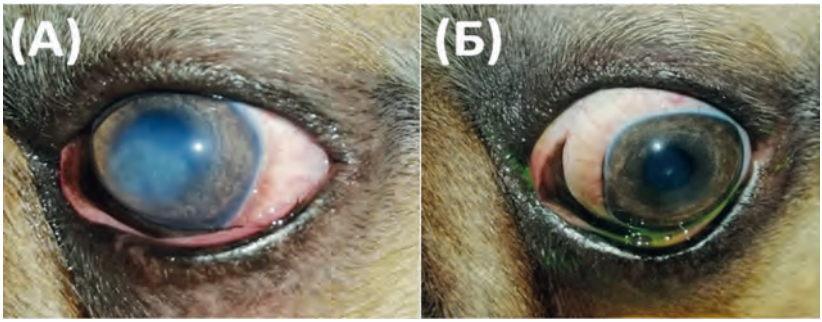

Рис. 33. Травматическая язва роговицы у собаки до (А) и после (Б) лечения

Клинический пример № 3. Язва роговицы у собаки (мопс, 2 года), усугубленная медиальным энтропионом (рис. 34А). Причина травмы неизвестна. Животному проведена тарзорафия сроком на 30 дней. В качестве послеоперационной терапии были назначены следующие препараты в форме глазных капель: антибиотик из группы фторхинолонов и глазные капли Репарин-Хелпер® с кратностью 3 раза в день, сроком на 30 дней. После снятия швов через 30 дней отмечено полное заживление дефекта с образованием рубца по типу макула (рис. 34Б).



Рис. 34. Травматическая язва роговицы у собаки до (А) и после (Б) лечения

Клинический пример № 4. Прободная язва роговицы, стафилома у собаки (ши-тцу, возраст 7 лет). Причина — травма роговицы. При осмотре выявлена обильная неоваскуляризация в зоне дефекта, отек роговицы, истечение внутриглазной жидкости, в просвете язвы обнаруживается выпячивание радужной оболочки (рис. 35А).

Проведено оперативное лечение, которое включало в себя первичную хирургическую обработку раны, вправление и расправление выпавшей радужной оболочки и сквозную кератопластику с применением аутологичной роговицы

(рис. 35Б). Далее — тарзорафия на 30 дней. Послеоперационная терапия — антибактериальные глазные капли из группы фторхинолонов и препарат Репарин-Хелпер® в форме глазных капель с кратностью 4 раза в день. После снятия швов был проведен осмотр больного глаза, заживление роговицы произошло с образованием рубца (лейкома) в месте травмы (рис. 35В).

Рис. 35. Прободная язва роговицы, стафилома у собаки до (А), в процессе (Б) и после (В) лечения

ХРОНИЧЕСКИЕ ЭРОЗИИ И ЯЗВЫ РОГОВИЦЫ

Хронические (индолентные) эрозии и язвы роговицы встречаются чаще у таких пород собак, как немецкий боксер, такса, питбультерьер, стаффордширский терьер, французский бульдог, а также у персидских, шотландских и британских кошек. Их возникновение обусловлено породными особенностями строения глазного яблока.

Проявляться они могут в любом возрасте, но чаще регистрируются у животных старше 5 лет. Это связано с рядом породных морфологических особенностей глаза: физиологическим экзофтальмом, анатомическим лагофтальмом. Примечательно, что у представителей указанных пород нередко отмечается нарушение эпителиально-соединительнотканного контакта за счет неполноценности десмосом и повреждения базальной мембраны [44], что приводит к патологическом разрастанию эпителиального пласта и его отслоению от стромы роговицы даже при незначительном

механическом воздействии. Кроме того, свой вклад в развитие патологии вносят и инфекционные агенты: стафилококковая и стрептококковая инфекция у собак, вирус герпеса у кошек.

У некоторых пород собак (питбультерьер и стаффордширский терьер) рецидивы хронической эрозии роговицы возникают у сук в период течки, что свидетельствует о влиянии изменения гормонального фона на развитие данной патологии.

Хронические эрозии и язвы роговицы (рис. 36, рис. 37) могут поражать роговицу обоих глаз одновременно, могут появляться попеременно с временным интервалом от одного дня до нескольких лет. Они характеризуются внезапным появлением, нередко обнаруживаются после пробуждения животного. Предполагается, что во время сна при сомкнутых веках роговичный эпителий адгезируется к краю века или конъюнктиве, а при размыкании век этот участок эпителия повреждается.

При клиническом осмотре регистрируется типичная картина: блефароспазм, слезотечение, фотофобия, острый отек конъюнктивы. При щелевой биомикроскопии и с помощью флюоресцеинового теста обнаруживается эрозия округлой или неправильной формы, на дне которой, а также перифокально выражен отек. Она располагается чаще в центре роговицы или несколько ниже и имеет размеры от 2–3 мм до 6–7 мм.

Весьма часто при осмотре можно наблюдать признак, благодаря которому эти эрозии называют «ползучими»: часть площади эрозии эпителизируется, а на части происходит образование патологического эпителия, в связи с чем выделяют регенерирующий и прогрессирующий край. Регенерирующий край часто расположен ближе к лимбу, где происходит деление клеток, а активный — ближе к центру.

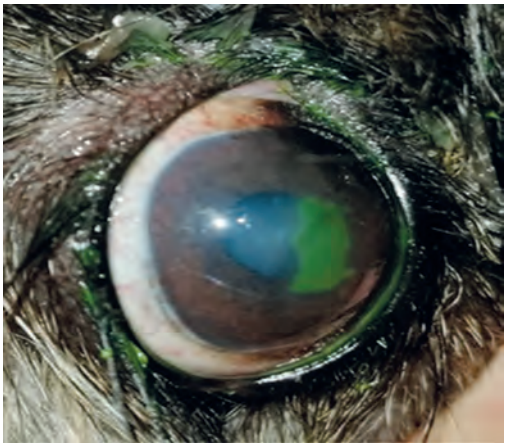

Рис. 36. Хроническая эрозия роговицы у собаки

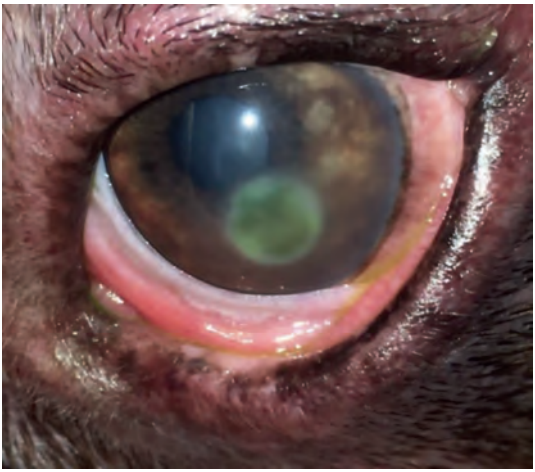

Рис. 37. Хроническая язва роговицы у собаки

Клинический пример № 1. Эрозия роговицы у собаки (чихуахуа, 8 лет). На общем офтальмическом осмотре были выявлены следующие симптомы: фотофобия, блефароспазм, умеренный отек конъюнктивы.

Биомикроскопия показала, что эрозия располагается в центральной зоне роговицы, отек слабо выражен, отмеча-

ется наличие патологического эпителия, дефект поверхностный (рис. 38А). Было выбрано консервативное лечение эрозии при помощи антибактериальных глазных капель из группы фторхинолонов и препарата Репарин-Хелпер® в форме глазных капель с кратностью 3 раза в день. Через 14 дней отмечено заживление дефекта с образованием рубца (нубекула) и сохранением полной прозрачности роговицы (рис. 38Б).

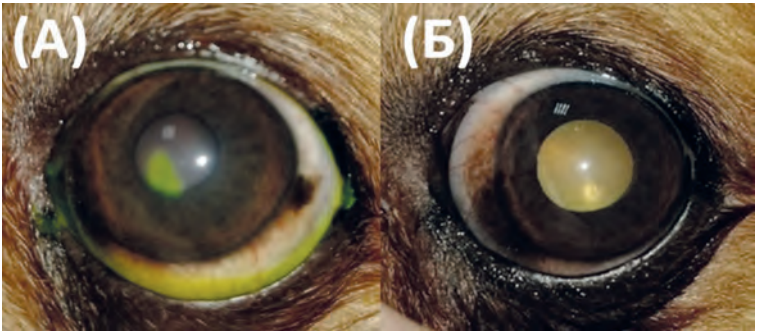

Рис. 38. Эрозия роговицы до (А) и после (Б) лечения

Клинический пример № 2. Эрозия роговицы у кошки персидской породы 4 лет. Этиологический фактор — медиальный энтропион. По данным общего офтальмического осмотра отмечены блефароспазм, фотофобия, отек и гиперемия конъюнктивы, незначительный гнойно-катаральный экссудат. Биомикроскопия показала, что эрозия располагается в проекции энтропиона медиальной части нижнего века, дефект поверхностный, с незначительной неоваскуляризацией. Отмечается наличие патологического эпителия (рис. 39А). Лечение проводили при помощи антибактериальных глазных капель из группы фторхинолонов и препарата Репарин-Хелпер® в форме глазных капель с кратностью 3 раза в день. Через 7 дней было отмечено заживление по первичному натяжению, без образования рубцовой ткани, с сохранением полной прозрачности роговицы (рис. 39Б).

Рис. 39. Эрозия роговицы у кошки до (А) и после (Б) лечения

Клинический пример № 3. Эрозия роговицы у кошки породы мейн-кун в возрасте 1 года (рис. 40). Причина — заворот нижнего века. Была проведена блефаропластика (операция по Цельсу). В качестве послеоперационной терапии для заживления эрозии роговицы использовали препарат Репарин-Хелпер® в форме глазных капель с кратностью 3 раза в день, длительность терапии составила 14 дней. Через 14 дней было отмечено заживление по первичному натяжению, без образования рубцовой ткани, с сохранением полной прозрачности роговицы.

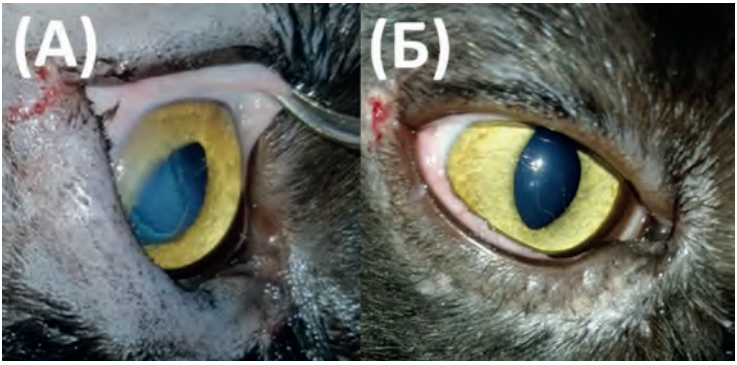

Рис. 40. Эрозия роговицы у кошки до (А) и после (Б) лечения. Лечение: Репарин-Хелпер® в режиме монотерапии

ЛЕКАРСТВЕННЫЕ ЭРОЗИИ РОГОВИЦЫ

Местная индивидуальная непереносимость глазных препаратов возникает достаточно часто и может проявиться как кратковременным жжением при закапывании препарата, так и формированием эрозий и язв роговицы. Патологическая реакция организма на препарат может быть как на его действующее вещество, так и на консерванты, которые входят в состав лекарственного средства.

Лекарственные эрозии роговицы могут возникать вследствие приёма препаратов, содержащих консервант бензалкония хлорид и антиглаукоматозные средства, в частности из таких групп, как селективные и неселективные β-блокаторы и ингибиторы карбоангидразы.

Реакция немедленного типа возникает, как правило, в течение первого часа после использования препарата и в большинстве случаев связана с консервантами, но есть реакции и замедленного типа. Это больше характерно именно для антиглаукоматозных средств, которые в силу характера заболевания приходится применять длительное время. Данный тип глазных реакций встречается наиболее часто.

Клинически такие эрозии проявляются в виде резкого отека и гиперемии конъюнктивы, слезотечения, может присоединяться гнойный экссудат, возникает блефароспазм и фотофобия, болезненность, зуд. При клиническом осмотре роговицы и флюоресцеиновом тесте обнаруживается эрозия, которая может иметь различную форму и размеры. Часто такие эрозии сопровождаются отеком.

При лечении таких эрозий обязательно отменяют препарат, на фоне применения которого возникли осложнения, и при необходимости заменяют его аналогом. Далее корректируют схему лечения с целью продолжить терапию основного заболевания и добавляют препараты для лечения эрозии (антибиотики, кератопротекторы или Репарин-Хелпер®).

Наибольшую сложность представляет лечение лекарственных эрозий, которые возникли при терапии глаукомы. При данной офтальмопатии, особенно при её длительном течении, нарушается иннервация и питание роговицы, что существенно ухудшает её способность к регенерации. Всё это сказывается на длительности терапии и на конечном результате.

Лечение таких эрозий, как правило, длительное. При терапии используется классическая схема лечения, но даже при наличии адекватной терапии осложнений не всегда удаётся избежать. При появлении таких эрозий часто возникает перифокальный отек, обильная неоваскуляризация, углубление дефекта до образования стромальной язвы. При образовании стромальной язвы можно обнаружить гнойные инфильтраты, которые существенно усугубляют течение воспалительного процесса. Все эти негативные процессы сильно влияют на процесс заживления эрозии, и в большинстве случаев регенерация происходит по вторичному натяжению с образованием рубца.

Клинический пример. Эрозия роговицы у кошки, порода невская маскарадная, возраст 4 года (рис. 41). В анамнезе — вторичная гипертензивная глаукома и длительное применение местных гипотензивных средств в форме глазных капель (более 2 мес.). Через 2 месяца после начала применения данных средств появилась токсическая эрозия роговицы. В процессе офтальмического осмотра отметили блефароспазм, фотофобию, десквамацию роговичного эпителия и неоваскуляризацию роговицы. Для лечения использовали бесконсервантные гипотензивные средства в форме глазных капель и глазные капли Репарин-Хелпер® с кратностью 3 раза в день. Длительность лечения составила 14 дней. При осмотре роговицы через 14 дней была отмечена полная реэпителизация дефекта, отсутствие отека роговицы и новообразованных сосудов. Животное не испытывало дискомфорта.

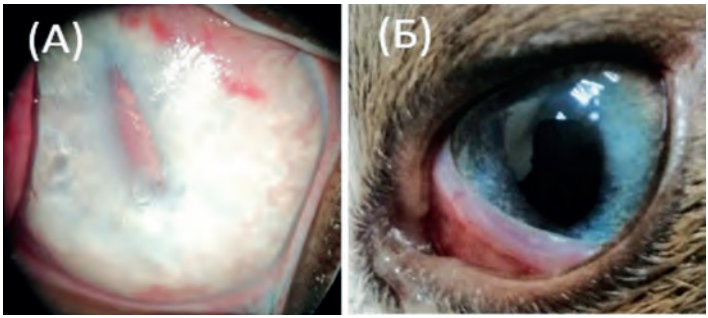

Рис. 41. Эрозия роговицы у кошки на фоне длительного применения неселективных β-блокаторов: А — до лечения, Б — после лечения

СТЕРОИДНЫЕ ЭРОЗИИ И ЯЗВЫ РОГОВИЦЫ

Стероидные эрозии роговицы могут возникать на фоне длительного местного или системного применения кортикостероидных препаратов у больных как с заболеваниями глаз (эндогенный увеит, синдром сухого глаза, пигментозный кератит и пр.), так и с болезнями других органов и систем организма разной этиологии (вирусный лейкоз кошек, аутоиммунные заболевания кожи, синдром Кушинга и др.). Это связано с известными побочными эффектами стероидных противовоспалительных средств (СПВС): ингибицией местных и общих проявлений иммунной реакции, угнетением формирования грануляций и коллагеногенеза.

При местном длительном применении стероидные язвы, как правило, имеют острое начало, проявляясь резким отеком и гиперемией конъюнктивы, блефароспазмом, слезотечением, болевым синдромом, быстрым появлением гнойного экссудата. При щелевой биомикроскопии и флюоресцеиновом тесте видна эрозия роговицы округлой формы, имеющая центральное расположение. На фоне эрозии в некоторых случаях отмечается незначительный отек роговицы.

При системном применении СПВС клиническая картина стероидных язв в некоторых случаях может быть более стертой; в частности, это отмечается при вирусном лейкозе у кошек. Течение их не сопровождается роговичным синдромом, а сама эрозия оказывается случайной находкой при рутинном осмотре пациента по поводу основного заболевания. При клиническом осмотре роговицы отмечается округлый поверхностный дефект эпителия роговицы без отека и каких-либо других проявлений со стороны глазного яблока и его вспомогательного аппарата.

Стероидные эрозии сложно поддаются лечению. Это связано не только с побочными эффектами СПВС, но и с тяжелым состоянием организма больного животного. В таких случаях лечение эрозий роговицы должно согласовываться со специалистом, курирующим животное по основному заболеванию, который и должен принять решение о возможности отмены или снижения дозы СПВС на время лечения офтальмологической патологии.

Клинический пример. Собака (французский бульдог, рис. 42) в возрасте 4 лет. В анамнезе — мальформация и длительная терапия стероидными противовоспалительными средствами (СПВС). Владельцы жаловались на незначительное помутнение роговицы и появление на ней выемки в центре. При общем офтальмическом осмотре было выявлено отсутствие блефароспазма и фотофобии, умеренное количество гнойного экссудата. При биомикроскопии — стромальная язва роговицы с незначительным перифокальным и стромальным отеком, дистрихиазис на нижнем веке, а также передний экзогенный гнойный увеит (гипопион в передней камере глаза). Такая клиническая картина язвы роговицы очень характерна именно для стероидных язв роговицы, а именно слабый отек роговицы, отсутствие фотофобии и блефароспазма, гипопион в передней камере глаза, передний увеит. Случай достаточно сложный по причине того, что лечение мальформации не должно было прерываться,

но на фоне применения СПВС не было бы возможности лечить язву роговицы. После консультации с лечащим врачом было принято решение на месяц отменить применение СПВС. Была проведена седация пациента и выполнены следующие манипуляции: субконъюнктивально ввели атропин 0,1%, гентамицин и новокаин, затем сделали дебридмент, коагуляцию ресниц и тарзорафию сроком на месяц. В качестве послеоперационного лечения назначали антибиотик в форме глазных капель и регенеративный препарат Репарин-Хелпер®. Через месяц были сняты швы. Как результат — макула в центральной зоне, то есть умеренный соединительнотканный рубец. Далее были назначены препараты для рассасывания рубцовой ткани. Терапия мальформации продолжена.

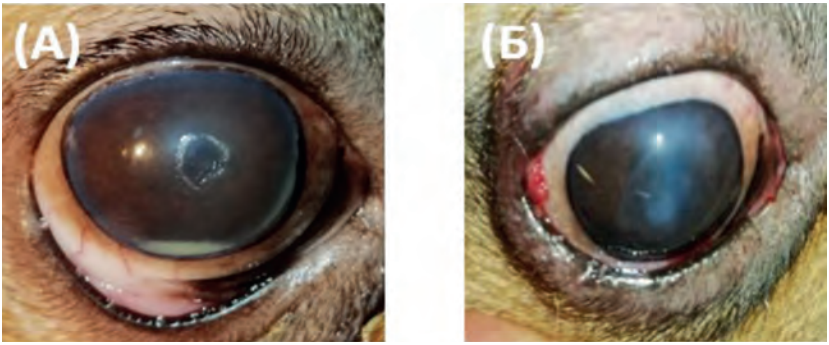

Рис. 42. Язва роговицы у французского бульдога:
А — до лечения, Б — после лечения

ГЕРПЕТИЧЕСКИЕ ЭРОЗИИ И ЯЗВЫ РОГОВИЦЫ

Герпетические эрозии роговицы, как правило, возникают у молодых кошек, являясь одним из симптомов инфекционного ринотрахеита кошек, который вызывается вирусом герпеса кошек, тип 1 (FHV-1, Feline Herpes Virustype 1). Важно отметить, что у котят FHV-1 не только поражает глаза, но в большинстве случаев вызывает и респираторную симпто-

матику. Поражение роговицы и конъюнктивы при этом двустороннее, развивается молниеносно, течение достаточно тяжелое и имеет массу осложнений: прободная язва роговицы (как следствие — эндофтальмит или панофтальмит), конъюнктивализация роговицы, симблефарон, анкилоблефарон. У взрослых кошек вирус герпеса редко приводит к таким осложнениям.

Как правило, заболевание ограничивается односторонней эрозией роговицы и/или катаральным или гнойным конъюнктивитом. Появление эрозии, в свою очередь, может привести к негативным последствиям при отсутствии лечения (корнеальный секвестр, стромальная, септическая язва роговицы, прободная язва роговицы), но у взрослых кошек сам патологический процесс не бывает таким молниеносным и тяжелым по течению.

Клинический пример. Прободная язва роговицы, стафилома (OD — рис. 43А) и прободная язва роговицы (OS — рис. 43Б) у беспородной кошки, возраст 5 лет. Причина — герпесвирусная офтальмоинфекция. Было проведено оперативное лечение обоих глаз: тарзорафия на правом глазу и первичная хирургическая обработка, а затем сопоставление краёв раны и наложение узловых швов на края язвы на левом глазу (рис. 43В).

Послеоперационная терапия включала антибактериальные глазные капли из группы фторхинолонов и препарат Репарин-Хелпер® в форме глазных капель с кратностью 4 раза в день.

После снятия швов был проведен осмотр оперированных глаз: заживление роговицы на правом глазу произошло по вторичному натяжению, с образованием лейкомы и передней синехии, прозрачность роговицы по периферии сохранена (рис. 43Г). Левый глаз — образование лейкомы в зоне прободения, но при сохранении прозрачности большей части роговицы (рис. 43Д).

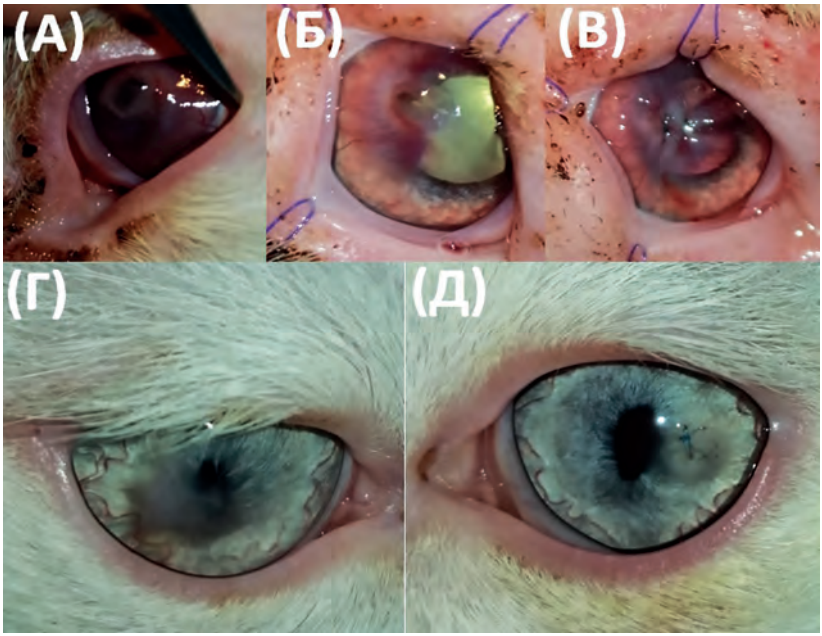

Рис. 43. Двустороннее поражение глаз у кошки:
А — прободная язва роговицы, стафилома до и Г — после лечения;
Б — прободная язва до лечения; В — в процессе и
Д — после лечения

СКАЛЬПИРОВАННАЯ РАНА РОГОВИЦЫ: ЭТИОЛОГИЯ, КЛИНИЧЕСКАЯ КАРТИНА, РЕЗУЛЬТАТЫ ЛЕЧЕНИЯ

Скальпированная рана роговицы (рис. 44) — это вид травмы, при котором происходит отслаивание части роговой оболочки с образованием свободно лежащего лоскута (он может быть как единичным, так и множественным). Является тяжелой патологией, так как сопровождается сильной деформацией тканей роговицы, образованием разрывов и «карманов», в которые попадает патогенная микрофлора. В свою очередь это приводит к ярко выраженному септическому воспалению, появлению сильного перифокального

отека и гнойного экссудата. При отсутствии лечения развивается кератомаляция, буллезная кератопатия, прободение роговицы, гнойный панофтальмит и, как следствие, утрата зрения и глазного яблока. Данные процессы развиваются достаточно быстро, особенно в летнее время, поэтому лечение скальпированных ран должно быть экстренным.

Данный вид травмы нередко возникает при скученном содержании животных и их агрессивных взаимодействиях. Основной причиной является удар, нанесенный по роговице когтем. Кроме того, возможно самотравмирование животного о посторонние предметы (стекло, ветки и пр.).

Для диагностики скальпированных ран роговицы применяют, помимо обычного спектра исследований, еще и пробу Зейделя, а в отдельных случаях — УЗИ глазного яблока. Эти методы необходимы для обнаружения возможного прободения роговицы и истечения внутриглазной жидкости (выявляется с помощью пробы Зейделя), а также для выявления повреждения хрусталика при травме, если из-за отёка не видно состояния интраокулярных структур (выявляется при УЗИ глазного яблока). Наиболее тяжелым осложнением скальпированных ран являются сквозные раны роговицы с разрывом передней капсулы хрусталика и повреждением последнего. Клинически скальпированные раны проявляются внезапным началом (факт травмы часто отмечается владельцем животного), резкой болезненностью, фотофобией и блефароспазмом, слизистыми истечениями, в течение суток может присоединяться гнойный экссудат. При биомикроскопии отмечается лоскутный разрыв роговицы (локализация, глубина, форма дефекта могут быть различными), перифокальный отек. При сквозном ранении происходит истечение внутриглазной жидкости, при повреждении радужной оболочки — крови, которая может как накапливаться в передней камере глазного яблока, так и истекать вместе с внутриглазной жидкостью. При повреждении капсулы хрусталика можно увидеть её разрыв, а травматическая

катаракта будет характеризоваться помутнением хрусталика в месте повреждения и выпячиванием хрусталиковых масс в разрыв передней капсулы.

При незначительных дефектах и без прободения роговицы возможно медикаментозное лечение. При обширных повреждениях с образованием больших свободно лежащих лоскутов роговицы — хирургическое. Если поврежден хрусталик, то лечение должно быть хирургическим, экстренным.

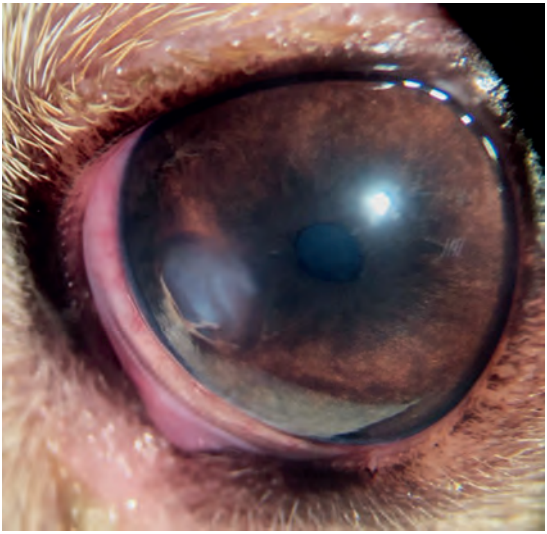

Рис. 44. Скальпированная рана роговицы у собаки

Клинический пример № 1. Скальпированная рана роговицы у собаки (джек-рассел-терьер, 9 месяцев). Травма нанесена кошачьим когтем. Была проведена первичная хирургическая обработка раны и выполнена тарзорафия (рис. 45А).

В качестве послеоперационной терапии были назначены следующие препараты в форме глазных капель: антибиотик из группы фторхинолонов и глазные капли Репарин-Хелпер® с кратностью 3 раза в день, сроком на 21 день. Через

21 день после снятия швов (рис. 45Б) отметили полное заживление дефекта с образованием рубца по типу макулы.

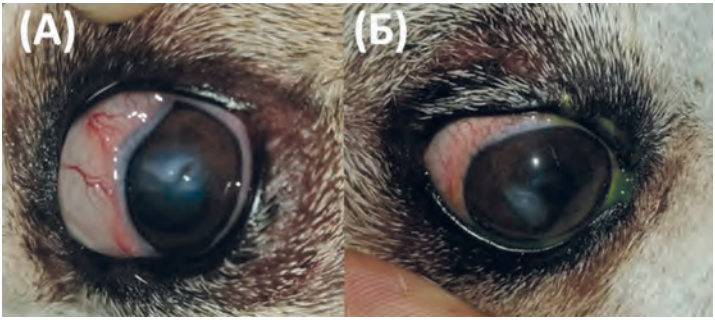

Рис. 45. Скальпированная рана роговицы у собаки до (А) и после (Б) лечения

Клинический пример № 2. Скальпированная рана роговицы с образованием кератоконуса у собаки (лабрадор-ретривер, 2 месяца). Травма нанесена кошачьим когтем (рис. 46). Лечение животного проводилось консервативно с использованием антибактериальных глазных капель из группы фторхинолонов и препарата Репарин-Хелпер® в форме глазных капель с кратностью 3 раза в день. Через 7 дней после начала лечения было отмечено отсутствие эктазии роговицы, слабо выраженный перифокальный отёк и формирование рубцовой ткани. Ещё через 7 дней — полное заживление дефекта с образованием нубекулы. В целом консервативное лечение данного клинического случая заняло 14 дней.

Рис. 46. Скальпированная рана роговицы у собаки до (А), в процессе (Б) и после (В) лечения

Клинический пример № 3. Скальпированная прободная рана роговицы у беспородной кошки 11 месяцев. Травма нанесена кошачьим когтем с прободением роговицы. Так как края раны адаптивны, то истечения внутриглазной жидкости не было отмечено, проба Зейделя отрицательная (рис. 47А). Лечение животного проводилось консервативно с использованием антибактериальных глазных капель из группы фторхинолонов и препарата Репарин-Хелпер® в форме глазных капель с кратностью 3 раза в день. Через 14 дней было отмечено полное заживление дефекта с образованием нубекулы (рис. 47Б).

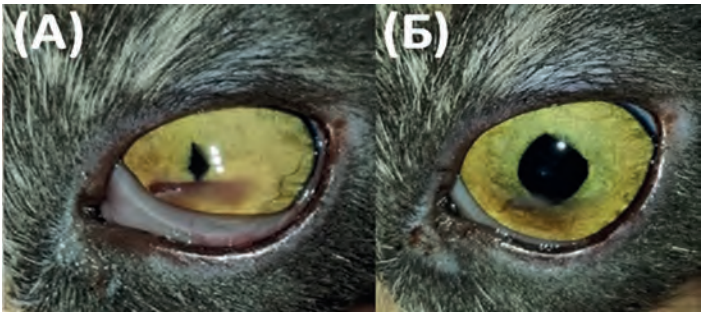

Рис. 47. Скальпированная прободная рана роговицы у кошки до (А) и после (Б) лечения

Клинический пример № 4. Прободная скальпированная рана роговицы у собаки (йоркширский терьер, возраст 3 года). Травма нанесена кошачьим когтем. При осмотре выявлено смещение лоскута, истечение внутриглазной жидкости и, как следствие, гипотония глазного яблока (рис. 48А). Была проведена первичная хирургическая обработка раны, выполнена репозиция лоскута. Произведено разделение и расправление дупликатуры лоскута, удаление эпителия с поверхности дислоцированной части и на роговичном ложе. Лоскут расправлен и адаптирован (рис. 48Б). Затем была произведена тарзорафия на 30 дней. Послеоперационная терапия — антибактериальные глазные капли из группы

фторхинолонов и препарат Репарин-Хелпер® в форме глазных капель с кратностью 4 раза в день. После снятия швов был проведен осмотр больного глаза: заживление роговицы произошло с образованием рубца (лейкома) в месте травмы (рис. 48В).

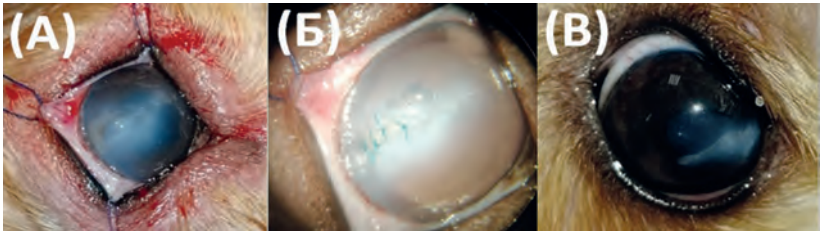

Рис. 48. Прободная скальпированная рана роговицы у собаки до (А), в процессе (Б) и после (В) лечения

ХИМИЧЕСКИЙ ОЖОГ РОГОВИЦЫ

Химические ожоги (рис. 49) роговицы возникают в результате контакта с химическими веществами, обладающими местнораздражающим действием. Они представляют серьёзную проблему в ветеринарной офтальмологии, так как даже в случае поверхностной деструкции роговицы могут возникнуть тяжелые осложнения в виде десцеметоцеле, кератомаляции или буллезной кератопатии. Из веществ, вызывающих ожоги роговицы, стоит отметить бытовые химикаты (поверхностно-активные вещества, моющие средства, порошки, клей), а также антигололедные реагенты. Обычно о том, какое именно вещество вызвало ожог, сообщают владельцы животного, что облегчает дальнейшие действия ветеринарного специалиста.

В случаях химического ожога клиническая картина разворачивается быстро: возникает сильный блефароспазм, отек и гиперемия конъюнктивы, фотофобия, резкая болезненность и слезотечение. Животное может проявлять беспокойство, попытки чесать глаз останавливают сильные болевые ощущения. Зону поражения можно идентифици-

ровать с помощью флюоресцеинового теста, внешне здесь отмечается помутнение роговицы из-за отека и коагуляционного некроза тканей. Эрозия может быть различного размера, формы и локализации, что зависит от количества вещества, попавшего на роговицу, его агрессивности, времени аппликации.

Рис. 49. Химический ожог роговицы у собаки средством для мытья полов

Клинический пример. Химический ожог роговицы цианокрилатом (суперклей) у бигля, возраст 1 год. При первичном осмотре после удаления остатков клея и проведении флюоресцеинового теста и биомикроскопии выявили обширную эрозию роговицы (рис. 50А). Было назначено местное лечение, которое включало в себя применение антибактериальных глазных капель из группы фторхинолонов 4 раза в день, глазные капли из группы нестероидных противовоспалительных средств (индометацин) 3 раза в день и кератопротектор (дексапантенол) в форме глазного геля — 4 раза в день.

При осмотре больного глаза спустя 6 дней после начала лечения была выявлена отрицательная динамика, которая выражалась в лимбальной недостаточности из-за токсического эффекта цианокрилата и образовании обширной стромальной язвы роговицы и десцеметоцеле (рис. 50Б). В связи с этим выполнили оперативное лечение, которое включало в себя глубокую послойную кератопластику с пересадкой материала «Аллоплант» (5 мм, 200 мкм) и тарзорафию на 30 дней (рис. 50В). Послеоперационная терапия — антибактериальные глазные капли из группы фторхинолонов и препарата Репарин-Хелпер® в форме глазных капель с кратностью 4 раза в день. После снятия швов был проведен осмотр больного глаза: заживление роговицы произошло с образованием рубца (макула), кривизна и толщина роговицы сохранены (рис. 50Г).

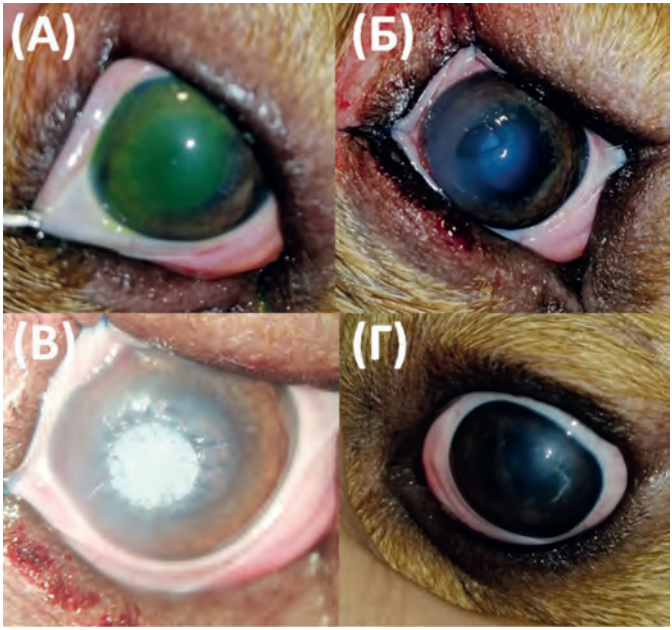

Рис. 50. Химический ожог роговицы цианокрилатом до (А), в процессе (Б, В) и после (Г) лечения

КОРНЕАЛЬНЫЙ СЕКВЕСТР

Корнеальный секвестр (рис. 51) — заболевание роговицы, характеризующееся появлением коричневого пятна (некроза) на месте первичного её повреждения (эрозии или язвы роговицы). Болеют только кошки, и чаще всего персидские, британские, шотландские вислоухие, экзоты, мейн-куны, сфинксы, намного реже — кошки других пород. Этиология этой кератопатии до конца не изучена; предполагают, что секвестр возникает после длительного воздействия на центральную область роговицы нейропаралитических или нейротрофических патологических факторов на фоне недостаточного ее увлажнения. Одним из этиологических факторов считают вирус герпеса кошек. В большинстве случаев секвестр возникает в центральной зоне роговицы, но может локализоваться и на периферии, особенно часто на фоне энтропиона (медиального или латерального). Важным фактором в появлении секвестра следует считать именно первичное появление эрозии роговицы с оголением стромы. Только после этого происходит появление корнеального секвестра. Стоит отметить и тот факт, что скорость возникновения секвестрации роговицы разная — от суток до нескольких месяцев. Созревание корнеального секвестра от стадии еле видного коричневого налета до черного пятна тоже разное — от нескольких дней до нескольких месяцев. Заболевание может быть односторонним или двусторонним и носит рецидивирующий характер.

Клиническая картина офтальмопатии проявляется слезотечением, фотофобией, блефароспазмом. По мере развития заболевания может появляться гнойный экссудат вокруг секвестра, также, как правило, развивается перифокальный отек и неоваскуляризация. Но, как показывает практика, симптоматика заболевания очень полиморфна и главным признаком патологии всё-таки является наличие самого секвестра, остальные признаки крайне вариативны. Различаются

секвестры и по глубине: незрелые секвестры, как правило, поверхностные, но по мере его созревания поражаются более глубокие слои роговицы, вплоть до десцеметовой оболочки. Лечение корнеального секвестра только хирургическое — поверхностная или глубокая кератэктомия, послойная и даже сквозная кератопластика. Вид хирургии роговицы зависит от глубины залегания секвестральной ткани.

Рис. 51. Корнеальный секвестр

Клинический пример № 1. Корнеальный секвестр у кошки персидской породы, возраст 7 лет (рис. 52А). Образованию секвестра предшествовало появление эрозии роговицы. Оперативное лечение: поверхностная кератэктомия, тарзорафия на 30 дней (рис. 52Б). Послеоперационная терапия включала антибактериальные глазные капли из группы фторхинолонов и препарата Репарин-Хелпер® в форме глазных капель с кратностью 4 раза в день. После снятия швов — эпителизация дефекта с образованием по периферии эктомированного участка секвестра макулы. Прозрачность роговицы практически полностью восстановлена, отсутствует неоваскуляризация и послеоперационные отеки (рис. 52В).

Рис. 52. Корнеальный секвестр у кошки до (А), в процессе (Б) и после (В) лечения

Клинический пример № 2. Корнеальный секвестр у персидской кошки, возраст 3 года (рис. 53А). Первоначальная причина — эрозия роговицы [45]. Оперативное лечение — глубокая послойная субтотальная кератопластика с пересадкой донорской роговицы, тарзорафия (рис. 53Б). В качестве послеоперационной терапии был использован регенеративный препарат Репарин-Хелпер® в форме глазных капель и антибактериальный препарат из группы фторхинолонов, также в форме глазных капель. Кратность инстилляций обоих препаратов составила 4 раза в день, интервал между препаратами 15 минут, Репарин-Хелпер® последний. Длительность терапии 30 дней. Через 30 дней швы были сняты, было отмечено полное приживление пересаженного участка роговицы, при биомикроскопии роговицы отмечается восстановление её толщины и кривизны, хорошая прозрачность в зоне пересадки (рис. 53В).

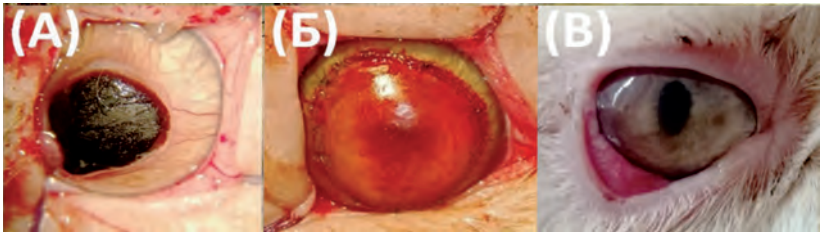

Рис. 53. Корнеальный секвестр у кошки до (А), в процессе (Б) и после (В) лечения

Клинический пример № 3. Корнеальный секвестр у метиса в возрасте 6 лет (рис. 54А). Первоначальная причина — появление эрозии роговицы Оперативное лечение: глубокая послойная кератопластика с пересадкой аутологичной роговицы, тарзорафия (рис. 54Б). В качестве послеоперационной терапии был использован регенеративный препарат Репарин-Хелпер® в форме глазных капель и антибактериальный препарат из группы фторхинолонов, также в форме глазных капель. Кратность инстилляций обоих препаратов составила 4 раза в день, интервал между препаратами 15 минут, Репарин-Хелпер® последний. Длительность терапии 30 дней. Через 30 дней швы были сняты, было отмечено полное приживление пересаженного участка роговицы, при биомикроскопии роговицы отмечается восстановление её толщины и кривизны, хорошая прозрачность в зоне пересадки (рис. 54В).

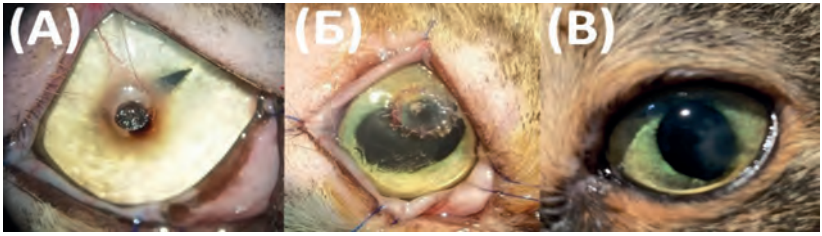

Рис. 54. Корнеальный секвестр у кошки до (А), в процессе (Б) и после (В) лечения

БУЛЛЕЗНАЯ КЕРАТОПАТИЯ

Буллезная кератопатия (рис. 55) — это офтальмопатия, которая характеризуется ярко выраженным отеком роговицы с образованием пузырей (пузыря), заполненных жидкостью, на поверхности роговицы. В ветеринарной практике чаще встречаются три вида буллезной кератопатии: это эпителиально-эндотелиальная дистрофия роговицы (аналог медицинского заболевания эндотелиальная дистрофия Фукса),

следствие травматического повреждения роговицы и послеоперационные осложнения (удаление катаракты, пересадка роговицы).

Рис. 55. Буллезная кератопатия у собаки

Основной причиной развития любого вида буллезной кератопатии является изначальное повреждение эндотелиального слоя роговицы. В результате необратимого нарушения функции эндотелиальных клеток возникает хронический отек роговицы. Начинается он с отека стромы, а затем возникает эпителиальный отек, который и приводит к образованию булл (пузырей). У собак и кошек наиболее часто встречается посттравматическая буллезная кератопатия. В большинстве случаев она связана с прободными ранениями роговицы, химическими или термическими ожогами, а также при сильном стромальном отеке роговицы и вовлечением в воспалительный процесс переднего отдела увеального тракта. Клинически буллезная кератопатия проявляется в виде образования сначала кератоконуса, который затем, по мере наполнения жидкостью, преобразуется в пузырь.

Последний постепенно увеличивается, может выходить за пределы глазной щели, вызывая лагофтальм. Центральная часть буллы в этой ситуации пересыхает, изъязвляется, истончается, что приводит в конечном итоге к прободению роговицы, выпадению интраокулярных структур и в последующем — к развитию панофтальмита и потери глаза как органа. Лечение буллезной кератопатии, как правило, хирургическое: это применение бандажных линз, тарзорафия или блефарорафия, кератопластика. Медикаментозное лечение малоэффективно.

Клинический пример № 1. Кератомаляция и буллезная кератопатия у кошки (шотландская вислоухая, возраст 9 месяцев) травматической этиологии. При клиническом осмотре выявлены фотофобия, блефароспазм, гиперемия и отек конъюнктивы, умеренная серозно-гнойная экссудация.

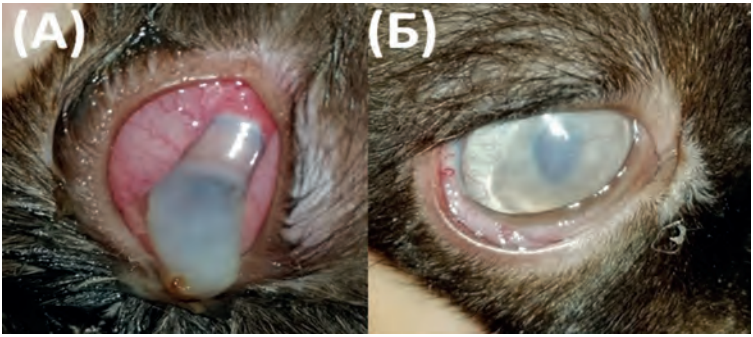

Рис. 56. Кератомаляция и буллезная кератопатия у кошки до (А) и после (Б) лечения

При биомикроскопии роговицы — образование буллы или «пузыря», деструкция тканей роговицы (рис. 56А). Для стабилизации роговицы применили метод тарзорафии сроком на 45 дней. Послеоперационная терапия включала антибактериальные глазные капли из группы фторхинолонов и препарат Репарин-Хелпер® в форме глазных капель с кратностью 4 раза в день. После снятия швов был проведен

осмотр больного глаза: заживление роговицы произошло с образованием рубца (нубекула), изменение кривизны роговицы незначительное, прозрачность роговицы по периферии и в центральной зоне хорошая, наблюдается остаточная неоваскуляризация (рис. 56Б).

Клиническая пример № 2. Буллезная кератопатия (кератоэктазия) у кане-корсо, 3 года. Выпячивание роговицы, выраженный отек, оптические свойства роговицы изменены, наблюдается изъязвление и истончение роговицы (рис. 57А, Б).

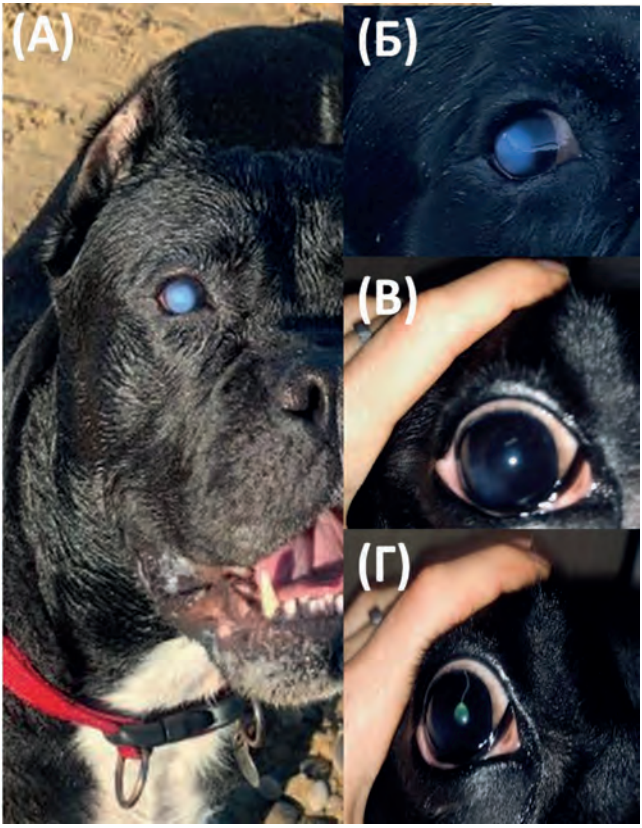

Рис. 57. Кератоэктазия у собаки до (А, Б) и после (В, Г) лечения. Лечение: препарат Репарин-Хелпер® в режиме монотерапии

Сначала использовали а/б глазные капли, НПВС в форме глазных капель и кератопротектор в форме глазного геля. Состояние ухудшилось. Далее назначили глазные капли Репарин-Хелпер®, по 1 капле 3–4 раза в день. Итог: через 7 дней отметили значительное уменьшение поврежденного участка, уменьшение отека и сглаживание поверхности роговицы (рис. 57В). Через 14 дней — полное отсутствие поврежденного участка, отёчных явлений, роговица восстановила кривизну и прозрачность (рис. 57Г).

Клинический пример № 3. Язва роговицы с явлениями кератомаляции у собаки (мопс, возраст 5 лет). Первичная причина — травма роговицы кошачьим когтем. На общем офтальмическом осмотре отмечены фотофобия и блефароспазм, обильные гнойные истечения и неоваскуляризация роговицы. Биомикроскопия показала, что в центральной зоне роговицы отмечаются очаги кератомаляции, зоны сильного истончения роговицы и участки с грануляционной тканью (рис. 58А).

Рис. 58. Язва роговицы с явлениями кератомаляции у собаки до (А) и после (Б) лечения

Для стабилизации роговицы применили метод тарзорафии сроком на 45 дней. Послеоперационная терапия включала антибактериальные глазные капли из группы фтор-

хинолонов и препарат Репарин-Хелпер® в форме глазных капель с кратностью 4 раза в день.

После снятия швов был проведен осмотр больного глаза: заживление роговицы произошло с образованием рубца (лейкома) в центральной зоне, по периферии — меланоз роговицы, изменение кривизны роговицы незначительное (рис. 58Б).

ДЕРМОИД

Дермоид (от греч. *dérma* — кожа и *éidos* — вид) представляет собой мешковидную опухоль, стенка которой по своей структуре напоминает кожу. Она может содержать сальные железы и волосяные фолликулы.

Полость дермоида наполнена густой салоподобной массой. Такой порок развития является разновидностью тератомы — опухоли, которая возникает в результате эмбрионального нарушения роста тканей.

Дермоиды считаются наследственным заболеванием бирманских кошек и некоторых пород собак. Более правильно называть их эпибульбарные дермоиды роговицы. Заболевание носит аутосомно-рецессивный тип наследования.

Клинический пример № 1. Корнеоконъюнктивальный дермоид у собаки (французский бульдог, возраст 11 месяцев). При общем офтальмическом осмотре выявлен участок патологической ткани с волосяным покровом, затрагивающий конъюнктиву в области латеральной спайки век и латерального квадранта роговицы (рис. 59А).

Так как лечение данной офтальмопатии хирургическое, то была выполнена поверхностная кератэктомия и иссечение участка конъюнктивы, то есть удаление дермоида. Завершающим этапом операции была тарзорафия на 30 дней. Послеоперационная терапия включала антибактериальные глазные капли из группы фторхинолонов и препарат

Репарин-Хелпер® в форме глазных капель с кратностью 3 раза в день. После снятия швов был проведен осмотр больного глаза: заживление роговицы произошло с образованием рубца (лейкома) в зоне нахождения дермоида (рис. 59Б).

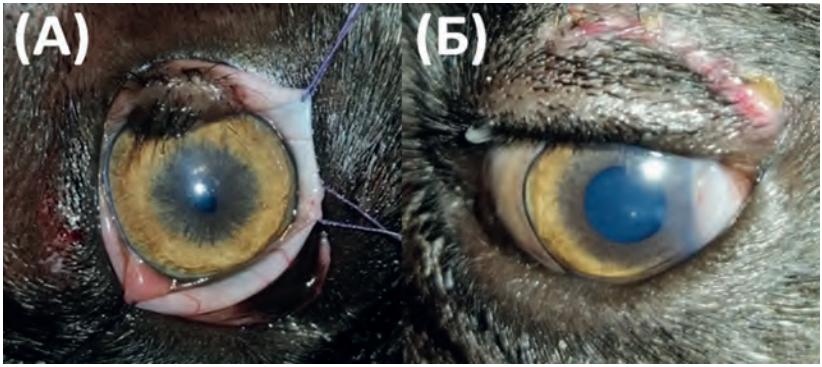

Рис. 59. Корнеоконъюнктивальный дермоид у собаки до (А) и после (Б) лечения

Клинический пример № 2. Корнеоконъюнктивальный дермоид у собаки (йоркширский терьер, возраст 6 месяцев). При общем офтальмологическом осмотре выявлен участок патологической ткани с волосяным покровом, затрагивающий конъюнктиву в области латеральной спайки век и латерального квадранта роговицы (рис. 60).

Лечение данной офтальмопатии проводится хирургическим путем. Животному была выполнена поверхностная кератэктомия и иссечение участка конъюнктивы, то есть удаление дермоида.

Завершающим этапом операции была тарзорафия на 30 дней. Послеоперационная терапия включала регенеративный препарат Репарин-Хелпер® в форме глазных капель с кратностью 3 раза в день. После снятия швов был проведен осмотр больного глаза: заживление роговицы произошло с образованием рубца (лейкома) в зоне нахождения дермоида.

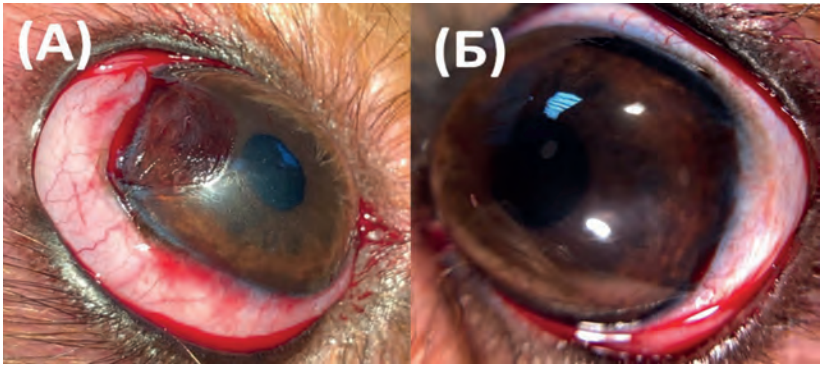

Рис. 60. Корнеоконъюнктивальный дермоид у собаки до (А) и после (Б) лечения. Лечение: препарат Репарин-Хелпер® (монотерапия)

ДЕСЦЕМЕТОЦЕЛЕ

Десцеметоцеле — это патология роговицы, при которой происходит деструкция роговицы до задней пограничной мембраны (десцеметовой оболочки) с выпячиванием последней в просвет язвы роговицы. В большинстве случаев причинами десцеметоцеле является первоначальное появление эрозии или язвы роговицы, после чего под действием токсинов бактерий и лизосом происходит расплавление тканей роговицы, в процессе чего обнажается десцеметова оболочка, которая выпячивается прозрачным пузырём в просвет язвы.

Такая ситуация является критической для глаза, так как перфорация роговицы может случиться в любой момент, даже от легкого нажатия на глаз или от чрезмерной фиксации животного. Диагностика десцеметоцеле осуществляется с помощью общего офтальмического осмотра, щелевой биомикроскопии и флюоресцеинового теста. Стоит отметить, что десцеметоцеле не окрашивается флюоресцеином, прокрашиваются только края дефекта. Клинически проявляется в виде прозрачного пузырька на дне язвы

(если дефект небольшой), но в практике встречаются и довольно обширные десцеметоцеле — до 5–6 мм.

Обычно это происходит при возникновении септических язв роговицы и кератомаляции, когда язва очень большая по площади и массивно пронизывает роговицу до десцеметовой оболочки или очищается от детрита, обнажая десцеметову мембрану.

Часто при десцеметоцеле отмечается возникновение гнойного экзогенного переднего увеита, что обусловлено попаданием в переднюю камеру глаза токсинов бактерий (десцеметова оболочка не пропускает бактериальный агент в переднюю камеру глаза).

Возникающее интраокулярное асептическое воспаление существенно осложняет течение патологического процесса в целом и ухудшает прогноз лечения. Лечение десцеметоцеле экстренное и хирургическое: необходимо проводить кератопластику с применением различных материалов для пересадки (конъюнктива, донорская роговица, искусственные материалы).

Клинический пример. Собака, ши-тцу, 11 лет. При клиническом осмотре был поставлен диагноз десцеметоцелле роговицы левого глаза (рис. 61). Была проведена первичная хирургическая обработка дефекта, а затем глубокая послойная кератопластика с пересадкой аутологичной роговицы и тарзорафия сроком на 30 дней.

Послеоперационная терапия включала антибактериальные глазные капли из группы фторхинолонов и препарат Репарин-Хелпер® в форме глазных капель с кратностью 3 раза в день. После снятия швов был проведен осмотр больного глаза: заживление роговицы произошло с образованием рубца (лейкома) в зоне десцеметоцелле, в месте взятия трансплантата — рубцовые изменения менее интенсивны (макула). Зрение сохранено, прозрачность роговицы в зоне пересадки частичная.

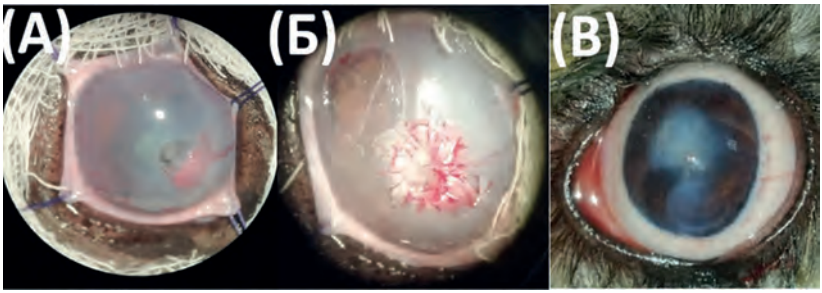

Рис. 61. Десцеметоцеле у собаки:
А — до лечения, Б — пересадка роговицы, В — после лечения

В табл. 9 и 10 обобщены результаты лечения наблюдаемых нами животных. Результаты лечения оценивали как «положительный» и «отрицательный».

Под положительным результатом понимали такой исход лечения, при котором сохранялись глазное яблоко и зрение, животное не чувствовало дискомфорт.

Под отрицательным результатом подразумевали такой исход, при котором применение препарата Репарин-Хелпер® было неэффективно, что определяли по отсутствию положительной динамики процесса на фоне лечения.

Таблица 9

Результаты применения препарата Репарин-Хелпер® у собак

Нозологические единицы	**Кол-во животных**	**Результат**	
		положительный	отрицательный
Скальпированная рана роговицы	4	3	1
Язва роговицы	32	28	4
Эпителиально-эндотелиальная дистрофия	1	0	1
Синдром сухого глаза	3	2	1
Дермоид роговицы	3	3	0
Эрозия роговицы	10	8	2
Прободная язва роговицы	5	4	1
Десцеметоцеле	9	9	0
Буллезная кератопатия	2	2	0
Химический ожог роговицы	3	3	0

Таблица 10

Результаты применения препарата Репарин-Хелпер® у кошек

Нозологические единицы	Кол-во животных	Результат	
		положительный	отрицательный
Скальпированная рана роговицы	1	1	0
Корнеальный секвестр	28	28	0
Язва роговицы	10	8	2
Десцеметоцеле	1	1	0
Буллезная кератопатия	3	3	0
Прободная язва роговицы	7	7	0
Эозинофильный кератит	1	0	1
Эрозия роговицы	10	8	2

Резюме

На основании результатов клинических наблюдений можно заключить, что регенеративный препарат Репарин-Хелпер® является высокоэффективным как при консервативном лечении, так и при послеоперационной терапии патологий роговицы.

Так, при консервативном лечении язв и эрозий роговицы различной этиологии в большинстве случаев был отмечен положительный результат лечения, который характеризовался заживлением дефекта с образованием рубцов по типу нубекулы или макулы. При этом неоваскуляризация роговицы была сравнительно незначительной. Все эти факторы способствовали частичному восстановлению прозрачности

роговицы, ее кривизны и толщины. В отдельных случаях у животных с небольшими по площади и глубине, неинфицированными дефектами отмечали полное восстановление прозрачности роговицы. Препарат был эффективен как в схемах комбинированного лечения, так и при монотерапии.

Кроме того, Репарин-Хелпер® применяли у животных в послеоперационном периоде после хирургического вмешательства по поводу корнеального секвестра, прободных язв роговицы и десцеметоцеле. У всех животных проводили глубокую послойную или сквозную кератопластику роговицы с пересадкой донорского или искусственного материала, а затем местно применяли секретом МСК. При этом у пациентов не отмечали отторжения имплантатов, значительных местных реакций, а заживление характеризовалось незначительными рубцовыми изменениями роговицы по типу нубекулы или макулы. Положительные результаты были выявлены и у пациентов, которым было проведена кератоэктомия: у них при осмотре в послеоперационный период было регистрировали заживление роговицы с восстановлением кривизны и частичным восстановлением прозрачности.

Важным аспектом применения препарата Репарин-Хелпер® являются показания к его применению в виде монотерапии, а также в сочетании с другими препаратами, применяемыми в схемах лечении пациентов с офтальмологическими патологиями.

Наши исследования показывают, что изучаемый препарат может быть рекомендован к использованию в режиме монотерапии для лечения неглубоких неинфицированных язв и эрозий роговицы, а также при отсутствии признаков кератолизиса и угрозы прободения. Положительный результат был получен после поверхностной кератэктомии корнеального секвестра и тарзорафии. В указанных случаях заживление дефектов длилось 21–30 дней, сопровождаясь слабовыраженными рубцовыми изменениями роговицы и незначительной или умеренной неоваскуляризацией.

В определенных клинических ситуациях Репарин-Хелпер® необходимо сочетать с антибактериальными препаратами местного действия. Это касается больных с гнойном воспалением, язвами с кератолизисом и угрозой прободения, язвами с перфорацией роговицы, а также пациентов после кератопластики. Это позволяет избежать осложнений и получить ожидаемый эффект от регенеративного препарата.

Нецелесообразно, на наш взгляд, совмещать препарат Репарин-Хелпер® с нестероидными противовоспалительными средствами (НПВС) местного действия и кератопротекторами на основе дексапантенола. На фоне применения этих препаратов влияние секретома нивелируется, а заживление завершается выраженными рубцовыми изменениями роговицы.

Можно полагать, что это связано с антагонистическими взаимодействиями препаратов: так, НПВС ингибируют активность фермента циклооксигеназы (COX), снижая выработку провоспалительных медиаторов (IL-1α, TNF-α и IL10) [46], а также подавляют ангиогенез за счет временного ингибирования экспрессии VEGF [47]. В этих условиях эффекты, стимулируемые препаратом Репарин-Хелпер®, не могут проявиться, что подавляет и дальнейший каскад реакций восстановления по той схеме, которая реализуется в тканях под влиянием секретома (см. Раздел 1).

В тех случаях, когда Репарин-Хелпер® применяется одновременно с кератопротекторами, возникает нарушение взаимодействия цитокинов и клеток: кератопротектор, покрывая дефект роговицы, препятствует контакту цитокинов с рецепторами клеток. При использовании секретома МСК после курса кератопротектора эффективность также невелика, что объясняется особенностями репарации роговицы (см. Раздел 2).

ЗАКЛЮЧЕНИЕ

Итак, на основании экспериментальных исследований и клинических наблюдений можно сделать заключение о положительном влиянии препарата на основе секретома МСК на репаративную регенерацию роговицы и об эффективности его применения в клинической практике для лечения пациентов с болезнями роговицы. Препарат влияет как на скорость, так и на качество регенерации. Так, в эксперименте доказано, что при использовании секретома репарация протекает на фоне слабо выраженной воспалительной инфильтрации. Тем не менее резорбция детрита происходит раньше, чем в контроле и группе сравнения. В процессе репаративной регенерации толщина и кривизна роговицы в области дефекта восстанавливаются. Более того, в соединительнотканной части регенерата появляются гиповаскулярные и аваскулярные очаги, что может быть связано с ремоделированием и обусловливает частичное восстановление прозрачности роговицы.

Репарин-Хелпер® может быть рекомендован к использованию для лечения язвенно-эрозивных кератитов как средство, которое стимулирует регенерацию роговицы, обладает противовоспалительным и кератопротекторным действием и приводит к заживлению с незначительными рубцовыми изменениями и частичным восстановлением прозрачности этой части диоптрического аппарата глаза. В зависимости от клинической ситуации регенеративный препарат может быть использован как в виде монотерапии, так и в сочетании с местными антибактериальными средствами. Область применения регенеративных препаратов не ограничивается представленными в данном учебном пособии нозологиями. Учитывая стереотипность процессов воспаления и репаративной регенерации, можно полагать, что регенеративные препараты могут явиться инновационным и эффективным инструментом в арсенале ветеринарного врача.

ПРИЛОЖЕНИЕ

Обозначения: OU — оба глаза; OD — правый глаз; OS — левый глаз; N — глазная щель в норме; –N — глазная щель сужена; с.в. — слабо выражен.

Животное № 1 в группе «Репарин-Хелпер»

День	Дата	Клин. признаки	Размеры глазной щели	Блефароспазм	Фотофобия	Перифокальный отек	Экссудация	Неоваскуляризация	Флюоресцеиновый тест
1	15.08	OU	N	–	–	–	–	–	+
2	16.08	OU	–N	+	+	+	–	–	+
3	18.08	OU	N	–	–	–	–	–	–
7	21.08	OU	N	–	–	–	–	–	–
10	25.08	OD/OS	N/N	–	–	–/с.в.	–	–/+	–
14	28.08	OD/OS	N/N	–	–	–/с.в.	–	–/+	–
23	07.09	OU	N	–	–	–	–	–	–

Исход заболевания: нубекула.

Животное № 2 в группе «Репарин-Хелпер»

День	**Дата**	**Клин. признаки**	**Размеры глазной щели**	**Блефароспазм**	**Фотофобия**	**Перифокальный отек**	**Экссудация**	**Неоваскуляризация**	**Флюоресцеиновый тест**
1	15.08	OU	N	–	–	–	–	–	+
2	16.08	OU	–N	+	+	–	–	–	+
3	18.08	OU	N	–	–	–	–	–	–
--	--	--	--	--	--	--	--	--	--
--	--	--	--	--	--	--	--	--	--
--	--	--	--	--	--	--	--	--	--
--	--	--	--	--	--	--	--	--	--

Исход заболевания: животное погибло (18.08).

Животное № 3 в группе «Репарин-Хелпер»

День	**Дата**	**Клин. признаки**	**Размеры глазной щели**	**Блефароспазм**	**Фотофобия**	**Перифокальный отек**	**Экссудация**	**Неоваскуляризация**	**Флюоресцеиновый тест**
1	15.08	OU	N	–	–	–	–	–	+
2	16.08	OU	–N	+	+	+	–	–	+
3	18.08	OU	–N	+	+	+	–	–	–
7	21.08	OU	N	–	–	–	–	–	–
10	25.08	OD/ OS	N/N	–/–	–/–	с.в./–	–/–	+/–	–/–
14	28.08	OU	N	–	–	–	–	–	–
23	07.09	OU	N	–	–	–	–	–	–

Исход заболевания: нубекула.

Животное № 1 в группе «Кератопротектор»

День	**Дата**	**Клин. признаки**	**Размеры глазной щели**	**Блефароспазм**	**Фотофобия**	**Перифокальный отек**	**Экссудация**	**Неоваскуляризация**	**Флюоресцеиновый тест**
1	15.08	OU	N	–	–	–	–	–	+
2	16.08	OU	–N	+	+	+	–	–	+
3	18.08	OU	–N	+	+	+	–	–	+
7	21.08	OU	N	–	–	с.в.	–	–	–
10	25.08	OU	N	–	–	–	–	–	–
14	28.08	OU	N	–	–	–	–	–	–
23	07.09	OU	N	–	–	–	–	–	–

Исход заболевания: лейкома.

Животное № 2 в группе «Кератопротектор»

День	**Дата**	**Клин. признаки**	**Размеры глазной щели**	**Блефароспазм**	**Фотофобия**	**Перифокальный отек**	**Экссудация**	**Неоваскуляризация**	**Флюоресцеиновый тест**
1	15.08	OU	N	–	–	–	–	–	+
2	16.08	OU	–N	+	+	+	–	–	+
3	18.08	OU	–N	+	+	+	–	+	+
7	21.08	OU	–N	+	+	+	+	+	–
10	25.08	OU	N	–	–	с.в.	+	+	–
14	28.08	OU	N	–	–	с.в.	+	+	–
23	07.09	OU	N	–	–	–	–	–	–

Исход заболевания: лейкома.

Животное № 3 в группе «Кератопротектор»

День	**Дата**	**Клин. признаки**	**Размеры глазной щели**	**Блефароспазм**	**Фотофобия**	**Перифокальный отек**	**Экссудация**	**Неоваскуляризация**	**Флюоресцеиновый тест**
1	15.08	OU	N	–	–	–	–	–	+
2	16.08	OU	–N	+	+	+	–	–	+
3	18.08	OU	–N	+	+	+	–	+	+
7	21.08	OU	–N	+	+	+	–	+	–
10	25.08	OU	N	–	–	+	–	+	–
14	28.08	OU	N	–	–	+	–	+	–
23	07.09	OU	N	–	–	–	–	–	–

Исход заболевания: лейкома.

Животное № 1 в группе «Контроль»

День	**Дата**	**Клин. признаки**	**Размеры глазной щели**	**Блефароспазм**	**Фотофобия**	**Перифокальный отек**	**Экссудация**	**Неоваскуляризация**	**Флюоресцеиновый тест**
1	15.08	OU	N	–	–	–	–	–	+
2	16.08	OU	–N	+	+	+	+	–	+
3	18.08	OU	N	–	–	–	–	–	–
7	21.08	OU	N	–	–	–	–	–	–
10	25.08	OU	N	–	–	–	–	–	–
14	28.08	OU	N	–	–	–	–	–	–
23	07.09	OU	N	–	–	–	–	–	–

Исход заболевания: макула.

Животное № 2 в группе «Контроль»

День	**Дата**	**Клин. признаки**	**Размеры глазной щели**	**Блефароспазм**	**Фотофобия**	**Перифокальный отек**	**Экссудация**	**Неоваскуляризация**	**Флюоресцеиновый тест**
1	15.08	OU	N	–	–	–	–	–	+
2	16.08	OU	–N	+	+	+	–	–	+
3	18.08	OU	–N	+	+	+	+	–	+
7	21.08	OU	N	–	–	+	–	+	–
10	25.08	OU	N	–	–	+	–	+	–
14	28.08	OU	N	–	–	с.в.	–	+	–
23	07.09	OU	N	–	–	с.в.	–	с.в.	–

Исход заболевания: формирование лейкомы.

Животное № 3 в группе «Контроль»

День	Дата	Клин. признаки	Размеры глазной щели	Блефароспазм	Фотофобия	Перифокальный отек	Экссудация	Неоваскуляризация	Флюоресцеиновый тест
1	15.08	OU	N	–	–	–	–	–	+
2	16.08	OU	–N	+	+	+	–	–	+
3	18.08	OU	–N	+	+	+	+	–	+
7	21.08	OU	N	–	–	+	–	+	–
10	25.08	OU	N	–	–	+	–	+	–
14	28.08	OU	N	–	–	+	–	+	–
23	07.09	OD/OS	N/N	–	–	с.в./–	–/–	с.в./–	–/–

Исход заболевания: OS — формирование лейкомы,
OD — макула.

СПИСОК ЛИТЕРАТУРЫ

1. *Серов В.В., Шехтер А.Б.* Соединительная ткань. — М.: Медицина, 1981. — 312 с.

2. Воспаление. Руководство для врачей / Под ред. В.В. Серова, В.С. Паукова. — М.: Медицина, 1995. — 640 с.

3. *Макаревич П.И., Ефименко А.Ю., Ткачук В.А.* Биохимическая регуляция регенеративных процессов факторами роста и цитокинами: основные механизмы и значимость для регенеративной медицины // Биохимия. — 2020. — № 85, 1. — С. 15–33.

4. *Воротников А.В., Суздальцева Ю.Г., Рубцов Ю.П., Аниол Н.В., Горюнов К.В., Кудряшова Т.В., Тюрин-Кузьмин П.А., Ткачук В.А.* Направленная миграция и мезенхимальные прогениторные клетки: участие в воспалении, репарации, и регенерации ткани: Сборник статей / Под ред. В.А. Ткачука. — Макс Пресс, 2012.

5. *Макаревич П.И., Рубкина К.А., Дыйканов Д.Т., Ткачук В.А., Парфенова Е.В.* Терапевтический ангиогенез с применением факторов роста: современное состояние и перспективы развития // Кардиология. — 2015. —№ 55. — С. 59–71.

6. *Barrientos S., Brem H. Stojadinovic O., Tomic-Canic M.* Clinical application of growth factors and cytokines in wound healing. Wound Repar Regen. 2014, 22, 569–578.

7. *Carmeliet P.* VEGF gene therapy: stimulating angiogenesis or angioma-genesis. Nat Med. 2020, 6, 1102–1103.

8. *Bohnsack B.L., Hirschi K.K.* The FAKs about blood vessel assembly. Circ Res. 2003, 92, 255–257.

9. *Zeppieri M.* et al. Adipose derived stem cells for corneal wound healing after laser induced corneal lesions in mice. J. Clin. Med. 2017, 6, 115.

10. *Park G.W., Heo J., Kang J.Y.* et al. Topical cell-free conditioned media harvested from adipose tissue-derived stem cells promote recovery from corneal epithelial defects caused by chemical burns. Sci. Rep. 2020, 10, 12448.

11. *Pawitan J.A.* Prospect of Stem Cell Conditioned Medium in Regenerative Medicine, BioMed Research International, vol. 2014, 2014, 1–14.

12. *Sokolov A., Dovgii A.A., Kolesnikova A.I.* Stem Cell Material and Method Of Manufacturing, US Patent 10, 744, 160.

13. https://www.evetechnologies.com.

14. *Tandon A., Tovey J.C., Sharma A., Gupta R., Mohan R.R.* Role of transforming growth factor Beta in corneal function, biology and pathology. Curr Mol Med. 2010, 10, 565–578.

15. *Liu G., Zhang W., Xiao Y., Lu P.* Critical Role of IP-10 on Reducing Experimental Corneal Neovascularization. Curr Eye Res. 2015, 40, 891–901.

16. *Demirayak B.* et al. Effect of bone marrow and adipose tissue-derived mesenchymal stem cells on the natural course of corneal scarring afer penetrating injury. Exp. Eye Res. 2016, 151, 227–235.

17. *Martins-Green M., Petreaca M., Wang L.* Chemokines and Their Receptors Are Key Players in the Orchestra That Regulates Wound Healing. Advances in Wound Care. 2013, 2, 327–347.

18. *Rees P.A., Greaves N.S., Baguneid M., Bayat A.* Chemokines in Wound Healing and as Potential Therapeutic Targets for Reducing Cutaneous Scarring. Adv Wound Care (New Rochelle). 2015, 4, 687–703.

19. *DiPietro L.A., Polverini P.J., Rahbe S.M., Kovacs E.J.* Modulation of JE/MCP-1 expression in dermal wound repair. Am J Pathol 1995; 146, 868–75.

20. *Christopherson K. II, Hromas R.* Chemokine regulation of normal and pathologic immune responses. Stem Cells 2001, 388–96.

21. *Nishida T., Nakamura M., Mishima H., Otori T., Hikida M.* Interleukin 6 facilitates corneal epithelial wound closure in vivo. Arch. Ophthalmol. 1992, 110, 1292–1294.

22. *Arranz-Valsero I., Soriano-Romaní L., García-Posadas L., López-García A., Diebold Y.* IL-6 as a corneal wound healing mediator in an in vitro scratch assay. Exp. Eye Res. 2014, 125, 183–192.

23. Engelhardt E., Toksoy A., Goebbler M., Debus S., Brocker E.B., Gillitzer R. Chemokines IL-8, GROalpha, MCP-1, IP-10, and Mig are sequentially and differentially expressed during phase-specific infiltration of leukocyte subsets in human wound healing. Am J Pathol. 1998; 153, 1849–60.

24. *Lauw F.N., Simpson A.J.H, Prins J.M., van Deventer S.J.H., Chaowagul W., White N.J., van der Poll T.* The CXC Chemokines Gamma Interferon (IFN-γ)-Inducible Protein 10 and Monokine Induced by IFN-γ Are Released during Severe Melioidosis, Infection and Immunity, 2000, 68, 3888–3893.

25. *Grellner W., Georg T., Wilske J.* Quantitative analysis of proinflammatory cytokines (IL-1beta, IL-6, TNF-alpha) in human skin wounds. Forensic Sci Int., 2000, 113, 251–64.

26. *Saraiva M., O'Garra A.* The regulation of IL-10 production by immune cells. Nat Rev Immunol 2010, 10, 170–181.

27. *Gotsch F., Romero R., Friel L.* et al. CXCL10/IP-10: a missing link between inflammation and anti-angiogenesis in preeclampsia. J Matern Fetal Neonatal Med. 2007, 20, 777–792.

28. *Ridiandries A., Tan J.T.M., Bursill C.A.* The Role of Chemokines in Wound Healing. Int J Mol Sci. 2018, 19, 3217.

29. *Sanjabi S., Zenewicz L.A., Kamanaka M., Flavell R.A.* Anti-inflammatory and pro-inflammatory roles of TGF-beta, IL-10, and IL-22 in immunity and autoimmunity. Curr Opin Pharmacol. 2009, 9, 447–453.

30. *Otori T.* et al. Interleukin 6 promotes epithelial migration by a fbronectin-dependent mechanism. J. Cell Physiol. 1992, 153, 1–5.

31. *Roberts A.B., Sporn M.B.,* Transforming growth factor- // The Molecular and Cellular Biology of Wound Repair (2nd ed.), edited by Clark RAF. New York: Plenum, 1996, p. 275–308.

32. *Werner S., Grose R.* Regulation of wound healing by growth factors and cytokines. Physiol Rev. 2003, 83, 835–70.

33. *Schuster V., Seregard S.* Ligneous conjunctivitis. Survey of Ophthalmology. 2003, 48, 369–388.

34. *Bachmaier K., Toya S., Malik A.B.* Therapeutic Administration of the Chemokine CXCL1/KC Abrogates Autoimmune Inflammatory Heart Disease. PLOS ONE, 2014, 9, e89647.

35. *Belperio J.A., Keane M.P., Arenberg D.A.,* Addison C.L., Ehlert J.E., Burdick M.D., Strieter R.M. CXC chemokines in angiogenesis. J Leukoc Biol 2000, 68, 1–8.

36. *Penn J.W., Grobbelaar A.O., Rolfe K.J.* The role of the TGF-β family in wound healing, burns and scarring: a review. Int J Burns Trauma. 2012, 2, 18–28.

37. *Johnson K.E., Wilgus T.A.* Vascular Endothelial Growth Factor and Angiogenesis in the Regulation of Cutaneous Wound Repair. Adv Wound Care (New Rochelle). 2014, 3, 647–661.

38. *Bodnar R.J., Yates C.C., Wells A.* IP-10 blocks vascular endothelial growth factor-induced endothelial cell motility and tube formation via inhibition of calpain. Circ Res. 2006, 98, 617–625.

39. *Kim I., Mogford J.E., Chao J.D., Mustoe T.A.* Wound epithelialization deficits in the transforming growth factor alpha knockout mouse. Wound Repair Regen 2001, 9, 386–90.

40. *Rennekampff H.O., Hansborough J.F., Woods V. Jr., Dore C., Kiesig V., Schroder J.M.* Role of melanoma growth stimulatory activity (MGSA/gro) on keratinocyte function in wound healing. Arch Dermatol Res 1997, 289, 204–212.

41. *Wilgus T.A., Matthies A.M., Radek K.A.* et al.: Novel function for vascular endothelial growth factor receptor-1 on epidermal keratinocytes. Am J Pathol 2005, 167, 1257.

42. *Gibson B., Wilson D.J., Feil E., Eyre-Walker A.* The distribution of bacterial doubling times in the wild. ProcBiolSci. 2018, 285.

43. Атлас заболеваний роговицы у собак и кошек / С.А. Бояринов. — М.: Офтальмология, 2020.

44. *Олейник В.В.* Ветеринарная офтальмология: атлас. — М.: Хитон, 2013. — 448 с.

45. *Сароян С.В, Комаров С.В.* Оценка эффективности применения секретома мезенхимальных стволовых клеток в послеоперационной терапии корнеального секвестра. Систематизация клинического опыта / Ученые записки. — 2021. — Т. 248 (IV). С. 201–202.

46. *Driban J.B., Barr A.E., Amin M., Sitler M.R., Barbe M.F.* Joint inflammation and early degeneration induced by high-force reaching are attenuated by ibuprofen in an animal model of work-related musculoskeletal disorder. J Biomed Biotechnol. 2011; 2011:691412. doi:10.1155/2011/691412.

47. *Lisowska B., Kosson D., Domaracka K.* Positives and negatives of nonsteroidal anti-inflammatory drugs in bone healing: the effects of these drugs on bone repair. Drug Des Devel Ther. 2018;12:1809–1814. Published 2018 Jun 21. doi:10.2147/DDDT.S164565.

Гарнитура Times New Roman
Бумага офсетная. Печать цифровая
Тираж 150 экз.

«ЗооВетКнига»
109472, г. Москва, ул. Ташкентская, д. 34, корп. 4
Тел.: (495) 919-44-52, 374-56-50

ISBN 978-5-6048052-2-0